Лекция № 1 Анатомия человека как наука, ее предмет, цели, задачи. Место анатомии человека в образовании педагога по физической культуре

Анатомия человека – это наука о строении и формах тела человека в его индивидуальном и историческом развитии. (от греч. Anatemo - рассекаю). Морфология (лат. morfe – форма, lodos - учение) – наука, изучающая внешнее и внутреннее строение живых организмов.

Анатомия сложилась как аналитическая наука, т.к. в ее основе лежит анализ, т.е. расчленение, сложноустроенного объекта на составляющие его элементы. Однако современная анатомия наряду с анатомическим подходом широко используют и синтетический подход, который основан на рассмотрении элементов, составляющих живой организм, с учетом их функциональных взаимосвязей.

Единство структуры и функции анатомических образований означает их принципиальную неделимость, поскольку форма есть необходимое и закономерное выражение функции.

Форма и функции живого организма подвержены различным изменениям в процессе индивидуального онтогенетического (греч- ontos – сущее, отсюда существо, особь; genesis – происхождение, развитие) и исторического – филогенетического (от греч. philon – род, племя) развития.

Эти изменения отражают этапы естественного приспособления организма к окружающей среде.

Для специалиста в области физической культуры и спорта важное значение имеет не только основное содержание анатомии человека как предмет. В своей практической деятельности преподаватель физического воспитания постоянно решает вопросы, связанные с возрастными и половыми особенностями строения и функционирования человеческого тела, им нередко требуются детально знать взаимное расположение органов, их функциональную взаимосвязь при тех или иных двигательных режимах.

Оценивая значимость изучения анатомии в институтах физической культуры, один из основоположников спортивной анатомии М.Ф. Иваницкий подчеркивал, что этот курс имеет не только общеобразовательное, но и большое прикладное значение. Изучение анатомии не ограничивается лишь усвоением огромного теоретического материала. Оно также направлено на формирование у студентов определенных практических навыков.

Изучить строение двигательного аппарата, студенты знакомятся с анатомическими методами самоанализа движений и положений тела в пространстве, что позволяет проводить исследования работы двигательного аппарата при тех или иных видах спортивной деятельности. Практическим следствием такого подхода может явиться внесение изменений в технику выполнения движений, направленных на повышение ее качества и предупреждение травматических повреждений.

П.Ф. Лесгафт считал, что во время занятий студенты должны научиться анализировать структурные взаимоотношения на живом организме. Для преподавателя физической культуры принято изучать анатомию человека по системам (костная, мышечная, нервная системы и т.п.). Такую анатомию называют ***систематической.***

Систематическая анатомия в наибольшей мере отражает функциональный принцип, т.к. описание ее ведется с учетом функционального объединения различных органов в системы и аппараты.

В зависимости от конкретных задач изучения различают еще ***топографическую анатомию*** (от греч. fopos – место, grapho - пишу), которая преимущественно изучает взаимное расположение органов.

Возрастная анатомия основной задачей изучения которой для педагогов физической культуры является знание анатомо-физиологических особенностей детей и подростков с целью исследования воздействия отдельных физических нагрузок на функции организма в различные возрастные периоды, влияние систематических тренировок и их особенностей на функциональное состояние организма, изучения проблемы адаптации к физическим нагрузкам.

Типовая анатомия – изучает соотношение между внешней формой и внутренним строением тела.

Проекционная анатомия - способствует осуществлению анализа проекции органов на наружную поверхность тела человека. для тренера и преподавателя физической культуры важно знать проекцию внутренних органов на наружную поверхность тела для своевременного выявления симптомов утомления и дезадаптации в организме при тех или иных физических нагрузках.

Однако, наибольший интерес для тренера, спортсмена, преподавателя физической культуры представляет динамическая анатомия, основоположником которой является Леонардо да Винчи, который досконально изучил и зарисовал строение человеческого тела, отпрепорировал около 30 трудов, что позволило ему создать новое это направление анатомии как науки.

Динамическая анатомия созданная Мастером, представляет изображение органов в разных ракурсах в процессе движения. Свои рисунки, изображающие движения человека Леонардо да Винчи считал наглядным подтверждением определенных правил в работе организма при движении.

Анатомический анализ положений и движений человека как самостоятельный курс был впервые создан П.Ф. Лесгафтом и назывался «Курс теории телесных движений». Он состоял из анализа общих законов строения тела человека, движений в суставах и некоторых положений и движений тела.

М.Ф. Иваницкий систематизировал материал этого курса, предложив производить анализ положений и движений в определенной последовательности и по специальному плану:

- Морфология положения или движения;
- Механика положений тела;
- Действующие силы во время движения.

Все эти знания, которые получает тренер, спортсмен, преподаватель в процессе изучения динамической анатомии важен для них в первую очередь для изучения спортивных упражнений и определения их влияния на организм. Анализ простых и сложных движений всего двигательного аппарата в целом составляет неотъемлемую часть курса анатомии человека.

Важно только помнить о том, что все системы в организме тесно взаимосвязаны и оптимальная работа мышечной системы возможна лишь при том условии, если она скоррелирована всех других систем организма. Т.е. ведущим принципом изучения анатомии является функциональный подход.

Лекция № 2
«Основные типы тканей: эпителиальные, соединительные, мышечные, нервная ткань»

Классификация тканей

Ткань – это исторически сложившаяся система клеток, обладающих общностью происхождения, строения и специализировавшихся на выполнении определенных функций.

Имеется несколько классификаций тканей. В основе классификации, которая приводится здесь лежит подразделение тканей по функциональному признаку.

Группа пограничных тканей объединяет *эпителиальные ткани* различного происхождения и назначения. Они покрывают поверхность тела, выстилают полости внутренних органов и тем самым выполняют защитную функцию. Наряду с этим эпителиальные ткани активно участвуют в обмене веществ организма благодаря хорошо выраженной способности всасывать и выделять вещества. Часть эпителиальных клеток специализируется на выделении секрета и составляет так называемый *железистый эпителий*.

В зависимости от структурных и функциональных свойств различают *однослойный, многослойный и многорядный эпителии*.

Группа тканей внутренней среды самая обширная. К ней относятся кровь и лимфа, различные виды соединительной ткани, хрящевая и костная ткани. Ткани внутренней среды преимущественно выполняют опорно-трофическую функцию.

Характерная морфологическая особенность этих тканей состоит в наличии *межклеточного вещества*, которое продуцируется клетками В межклеточном веществе соединительной ткани, в частности, различают *основное вещество*, представляющее собой желеобразную массу, богатую мукополисахаридами, и заполняющее свободное пространство между клетками, а также *волокна* (коллагеновые, эластические и других видов). Последние придают тканям плотность.

Группа мышечных, или сократимых тканей выполняет в организме специфическую сократительную функцию. К этой группе относят *гладкую мышечную ткань*, обеспечивающую сокращение и перистальтику внутренних органов, и *поперечнополосатую мышечную ткань*, из которой построены скелетные мышцы. Морфологическим субстратом мышечного сокращения являются специальные структуры – *миофибриллы*, расположенные в мышечных клетках.

Последнюю группу составляет нервная ткань. Из этой ткани простроена вся нервная система. Основная функция нервной ткани связана с восприятием, проведением и передачей нервного возбуждения. Нервная ткань состоит из *нервных клеток и нейроглии*. Нейроглиальные клетки выполняют вспомогательную роль, связанную с питанием нервных клеток.

Эпителиальная ткань

Подразделение эпителия на однослойный и многослойный основано на отношении его клеток к базальной мембране. Кроме типичных элементов строения, эпителиальные клетки разных органов имеют специфические структуры, связанные с особенностями функции. Так, на свободной поверхности клеток эпителия слизистой оболочки тонкой кишки расположены микроворсинки, представляющие собой выросты цитоплазмы, обнаруживаемые с помощью электронного микроскопа. Через эти микроворсинки происходит всасывание питательных веществ. Клетки эпителия слизистой оболочки полости носа и некоторых других органов имеют выросты цитоплазмы в форме ресничек, которые колеблются в определенном направлении. Эпителий с ресничками называется мерцательным. В цитоплазме клеток эпителия имеются нитчатые структуры – тонофибриллы, придающие этим клеткам прочность. Прочность эпителиальных тканей определяется также тем, что в них клетки плотно соединяются между собой.

Однослойный плоский эпителий (мезотелий) выстилает поверхности серозных оболочек полости брюшины, плевры и перикарда.

Однослойный кубический эпителий выстилает канальцы почек, протоки многих желез и мелкие бронхи.

Однослойный цилиндрический эпителий имеет слизистая оболочка желудка, кишечника, матки и некоторых других органов; он входит так же в состав части канальцев почек.

Однослойный многорядный мерцательный эпителий. Клетки этого вида эпителия имеют разную длину, поэтому их ядра лежат на разных уровнях, то есть в несколько рядов.

Однослойный многорядный мерцательный эпителий выстилает слизистую оболочку воздухоносных путей (полость носа, гортань, трахея, бронхи) и некоторые отделы половой системы.

Многослойный плоский эпителий покрывает поверхность кожи, выстилает полость рта, пищевода, роговицу глаза, органы выделительной системы. Он представляет собой сравнительно толстый пласт, состоящий из многих слоев эпителиальных клеток, из которых только самый глубокий связан с базальной мембраной.

Ороговевающий эпителий образует поверхностный слой кожи и называется эпидермисом. По морфофункциональным особенностям все клетки эпидермиса подразделяются на пять слоев: базальный, слой шиповатых клеток, зернистый, блестящий и роговой. Первые два слоя самые глубокие, представлены цилиндрическими и шиповатыми клетками, обладающими способностью к размножению, и поэтому вместе называются ростковым слоем. Зернистый слой состоит из уплощенных клеток, содержащих в цитоплазме зернышки кератогиалина – специального белка, способного превращаться в роговое вещество (кератин). Блестящий слой под микроскопом имеет вид блестящей гомогенно окрашенной ленты, состоящей из плоских клеток, которые находятся на стадии превращения в роговые чешуйки. Этот процесс сопровождается

гибелью клетки и накоплением в ней кератина. Роговой слой, самый поверхностный, состоит из роговых чешуек, напоминающих по форме подушечки, наполненные роговым веществом. Периодически происходит отшелушивание части роговых чешуек и одновременно образование новых чешуек.

Неороговевающий эпителий покрывает роговицу глаза и слизистую оболочку полости рта и пищевода (часть эпителия полости рта может ороговевать). Он представлен тремя слоями: (базальным, слоем шиповатых клеток и слоем плоских клеток). Базальный слой состоит из цилиндрических клеток, способных к размножению, и поэтому является ростковым слоем.

Переходный эпителий выстилает слизистую оболочку мочевыводящих органов (мочеточники, мочевой пузырь и др.). В нем различают два слоя клеток – базальный и покровный. Базальный слой представлен мелкими уплощенными клетками и более крупными многоугольными клетками.

Железистый эпителий представлен клетками разной формы, обладающими свойством синтезировать и выделять специальные вещества – секреты. В железистых клетках хорошо развит пластинчатый комплекс (внутриклеточный сетчатый аппарат), который участвует в процессе секреции. Цитоплазма этих клеток содержит секреторные гранулы и большое количество митохондрий.

Принято различать одноклеточные и многоклеточные экзокринные железы. К одноклеточным железам относятся бокаловидные клетки, имеющие в эпителии слизистой оболочки пищеварительного канала и дыхательных путей. Их секрет – слизь – смачивает слизистую оболочку этих органов. Все остальные экзокринные железы являются многоклеточными и снабжены выводными протоками.

Мышечные ткани

Все двигательные акты, связанные с перемещением организма в пространстве, а также двигательные процессы, совершаемые внутри организма (например, перемещение крови по сосудам, передвижение пищи по кишечному тракту), связаны с деятельностью специфической мышечной ткани. Главная особенность этой ткани состоит в наличии с ней сократимых структур – сократительного аппарата, благодаря которому она обладает свойством сокращаться. Сократительный аппарат мышечных тканей представлен миофибриллами.

Различают три вида мышечных тканей: гладкую, поперечнополосатую скелетную и поперечнополосатую сердечную.

Гладкая мышечная ткань находится в стенках большинства полых внутренних органов, в стенках кровеносных и лимфатических сосудов, в коже и в сосудистой оболочке глазного яблока.

Она состоит из гладкомышечных клеток. Эти клетки имеют обычно веретенообразную форму и плотно прилежат друг к другу. Каждая клетка состоит из ядра эллипсовидной формы и цитоплазмы (саркоплазмы) с клеточной оболочкой (сарколеммой). Цитоплазма гладкомышечной клетки, помимо органоидов, присущих клеткам всех тканей (митохондрии, клеточный центр, сетчатый аппарат и др.), содержит характерные только для мышечной ткани специфические структуры, составляющие ее сократительный аппарат. Этот аппарат в гладкой мышечной клетке представлен довольно толстыми миофибриллами, которые обычно располагаются в периферических отделах цитоплазмы и ориентированы вдоль оси клетки. Каждая миофибрилла представляет собой пучок тонких нитей, обнаруживаемых только с помощью электронного микроскопа.

С функциональной стороны гладкая мышечная ткань характеризуется медленностью сокращения и свойством длительно находиться в состоянии сокращения, затрачивая при этом сравнительно мало энергии. Гладкая мышечная ткань иннервируется вегетативной (автономной) нервной системой и сокращается непроизвольно.

Для гладкой мышечной ткани характерно наличие опорного аппарата, состоящего из тонких коллагеновых и эластических волокон, образующих упругий каркас вокруг гладкомышечных клеток и связывающих группы клеток в единые комплексы.

Поперечнополосатая скелетная мышечная ткань составляет основу скелетных мышц и мышц части внутренних органов (язык, мягкое небо, глотка, пищевод,

гортань). Она построена из поперечнополосатых мышечных волокон сравнительно сложного строения. Каждое поперечнополосатое мышечное волокно имеет форму удлиненного цилиндра с закругленными или заостренными концами. Длина мышечных волокон в разных мышцах у человека варьирует в пределах от нескольких миллиметров до 10 см и более, а диаметр – от 12 до 70 мкм. Поперечнополосатое мышечное волокно снаружи покрыто оболочкой (сарколеммой) и состоит из большого количества ядер (от нескольких десятков до сотен) и цитоплазмы (саркоплазмы). В цитоплазме, помимо обычных органоидов, содержится и сократительный аппарат, представленный поперечнополосатыми миофибриллами. Каждая миофибрилла (ее диаметр около 1 мкм) состоит из множества нитей, названных миофиламентами, и представляющих удлиненные молекулы мышечных белков.

Поперечнополосатая скелетная мышечная ткань сокращается произвольно. Для скелетных мышц характерны, как правило, так называемые тетанические сокращения, то есть быстрые сокращения с большой тратой энергии.

Поперечнополосатая сердечная мышечная ткань по своему строению отличается от поперечнополосатой скелетной мышечной ткани и сокращается непроизвольно.

Нервная ткань

Нервные клетки, или нейроны, различных отделов нервной системы различаются своими размерами и формой. Общей характерной чертой для них является наличие отростков, по которым проводятся нервные импульсы. Различают два вида отростков – дендриты и аксоны, или нейриты. Каждый дендрит представляет собой обычно короткий, древовидноветвящийся отросток; только у некоторых видов нейронов дендриты длинные. Количество дендритов у нейронов различное. По дендритам нервные импульсы проводятся по направлению к телу нервной клетки. Аксон, или нейрит, у каждого нейрона всегда один. По аксону нервные импульсы проводят от тела нейрона к другим нейронам (или к клеткам рабочих органов, например мышцы). Длина нейритов у разных нервных клеток колеблется от нескольких микронов до 1-1,5 м.

Нервные клетки, как правило, имеют одно ядро округлой формы, расположенное в центре тела клетки. В ядре имеются 2-3 крупных ядрышка. Цитоплазма нервной клетки содержит не только характерные для всех клеток органоиды, но и специфические структуры – тигроидное вещество и нейрофибриллы. Тигроидное вещество выявляется в теле клетки и ее дендритах в виде зернистости, состоящей из нерезко отграниченных глыбок.

Нейрофибриллы выявляются в цитоплазме и тела, и всех отростков нейрона в форме тонких нитей. В теле клетки они ориентированы по-разному и в совокупности образуют сеть, в отростках расположены параллельно друг другу. Нейрофибриллы являются специфическими структурами нейронов, проводящими возбуждение (импульсы).

В нервной системе встречаются нейроны, обладающие секреторной функцией, - нейросекреторные клетки. Они сравнительно крупные и содержат в цитоплазме разные по величине капли секрета. Такие клетки имеются в гипоталамической области головного мозга.

Нейроглия состоит из клеток разной величины, строения и функции и подразделяется на макроглию и микроглию. Клетки макроглии находятся в веществе мозга между нейронами, а также выстилают изнутри желудочки головного мозга и канал спинного мозга и входят в состав оболочек нервных волокон, образующих нервы, и сопровождают нервные окончания. Они выполняют различные функции в нервной системе: секреторную, опорную и трофическую.

Микроглия представлена клетками, способными к амебовидному движению и обладающими свойствами фагоцитоза (защитная функция).

Нервные волокна. Отростки нейронов, покрытые оболочками называются нервными волокнами.

Безмякотные волокна находятся преимущественно в составе вегетативной (автономной) нервной системы.

Мякотные (миелиновые) нервные волокна отличаются от безмякотных тем, что их осевые цилиндры больше по диаметру, а оболочка толще и устроена сложнее. В оболочке мякотного волокна различают внутренний и наружный слои. Внутренний слой называется миелиновым (мякотным) слоем, или оболочкой. Он содержит жироподобные

вещества – липоиды и белки. Наружный слой оболочки состоит из цитоплазмы шванновских клеток (клеток нейроглии) и их ядер и называется шванновской оболочкой, или неврилеммой.

По функциональному признаку различают чувствительные (афферентные, центростремительные) и двигательные (эфферентные, центробежные) нервные волокна.

Нервные стволы (нервы) состоят из пучков нервных волокон и соединительнотканных оболочек. В составе некоторых нервов встречаются одиночные нервные клетки и мелкие ганглии или узлы (скопления нейронов).

Нервными окончаниями называются концевые аппараты, которыми нервные волокна оканчиваются в органах (тканях) или на других нервных клетках. Различают три группы нервных окончаний: эффекторы (двигательные окончания), рецепторы (чувствительные окончания) и нервные окончания, образующие контакты между нейронами (межнейрональные сигапсы).

Эффекторы являются концевыми аппаратами аксонов эфферентных (двигательных) нейронов в поперечнополосатых и гладких мышцах и в железах. С помощью эффекторов происходит передача нервных импульсов в ткани рабочих органов (мышца, железа).

Рецепторы являются концевыми аппаратами дендритов эфферентных (чувствительных) нейронов в разных органах нашего тела, воспринимающих раздражения как из внешней, так и из внутренней среды. Соответственно рецепторы делятся на две большие группы: экстерорецепторы (воспринимают внешние раздражения) и интерорецепторы. В свою очередь интерорецепторы подразделяются на висцерорецепторы (рецепторы внутренних органов) и проприорецепторы (рецепторы мышц, связок и суставов). В зависимости от характера воспринимаемого раздражения различают механорецепторы, хеморецепторы, терморецепторы и т.д.

Межнейрональные синапсы служат для передачи возбуждения с одних нервных клеток на другие, благодаря чему осуществляется связь между ними. В нервной системе нейроны контактируют друг с другом и образуют рефлекторные дуги, по которым происходит передача нервных импульсов из рецепторов через центральную нервную систему до рабочих органов.

Межнейрональные синапсы по своему строению в принципе сходны с нервно-мышечными синапсами. В них также различают пресинаптическую и постсинаптическую мембраны и находящуюся между ними синаптическую щель.

Кровь

Кровь (sanguis, haema) состоит из жидкого межклеточного вещества – плазмы и взвешенных в ней форменных элементов. Общее количество крови у каждого человека индивидуально варьирует в пределах 4,5–6 л (примерно 6–8% массы тела). Объем плазмы составляет 55–60%, а форменные элементы – 45–40% всего объема крови.

Основная функция крови заключается в переносе различных веществ из одних органов в другие (транспортная функция). Во все органы кровь доставляет питательные вещества и кислород, а уносит из органов конечные продукты обмена веществ. Кровь также разносит по организму гормоны и другие физиологически активные вещества, влияющие на деятельность разных органов, и тем самым участвует в гормональной регуляции функции организма. Важное значение имеет защитная функция крови, проявляющаяся в обезвреживании попадающих в организм бактерий и их ядов и разрушении чужеродных белков. Эта функция крови связана с наличием в ней обладающих защитными свойствами клеток (лейкоциты) и специальных веществ (антитела).

Кровь вместе с лимфой и тканевой жидкостью составляют внутреннюю среду организма, для которой характерно относительное постоянство химического состава и физико-химических свойств (гомеостаз). В частности, кровь обладает относительно постоянными: вязкостью (около 5,0), удельным весом (относительной плотностью) (1,050-1,060), осмотическим давлением, химической реакцией (pH артериальной крови 7,4).

Плазма крови – бесцветная вязкая жидкость, содержащая 90-93% воды и 10-7% сухого остатка. В состав плазмы входят белки плазмы (7-8%), глюкоза, жиры, аминокислоты, конечные продукты обмена веществ (мочевина, мочевая кислота и др.), минеральные вещества (около

0,9%). Белками плазмы являются альбумины, глобулины и фибриноген. Один из глобулинов – гамма-глобулин – входит в состав антител, которые могут содержаться в плазме и принимают участие в защите организма от бактерий, вирусов и выделяемых ими токсинов.

Форменными элементами крови являются эритроциты (красные кровяные тельца), лейкоциты (белые кровяные тельца) и тромбоциты (кровяные пластинки).

Эритроциты – это высокодифференцированные клетки, утратившие ядро. Количество эритроцитов в 1 мм^3 крови, колеблется от 4,5 до 5,5 млн. (у мужчин несколько больше, чем у женщин). Они имеют форму двояковогнутых в середине дисков (монеток) диаметром 7-8,5 мкм. У эритроцитов тонкая оболочка, обладающая избирательной проницаемостью. Гемоглобин обладает способностью присоединять и отдавать кислород. В связи с этим эритроциты выполняют в организме важную роль переносчика кислорода. Они также принимают участие в переносе углекислого газа.

Лейкоциты – это ядросодержащие клетки крови, подразделяющиеся на несколько разновидностей, отличающихся друг от друга тонкими особенностями строения и выполняемой роли. Общее количество лейкоцитов в 1 мм^3 крови у здорового человека составляет 6-8 тыс., но может изменяться (обычно увеличивается) после приема пищи, при физической работе, сильных эмоциональных состояниях, а также при различных воспалительных процессах.

Лейкоциты способны к активному амебовидному передвижению, при этом меняется их форма. Они могут покидать кровеносное русло и проникать в соединительную ткань органов и перемещаться в ней, например к очагу воспаления или к инородному телу. Основное назначение лейкоцитов – защитная роль. Они захватывают и переваривают бактерии и другие органические частицы.

Эозинофилы – клетки диаметром 9-10 мкм, содержат в цитоплазме гранулы (зерна) округлой или овальной формы; окрашиваемые в розовый цвет.

Базофилы – клетки диаметром около 9 мкм округлой формы, являются самым распространенным видом лейкоцитов (60-75%).

Лимфоциты имеют разную величину – от 4,5 до 10 мкм и подразделяются на малые, средние и большие. Их ядра несегментированы, обычно округлой или бобовидной формы. Цитоплазма расположена вокруг ядра в виде узкого ободка и, как уже отмечалось, не имеет зернистости. Относительное количество лимфоцитов 25-30%.

Моноциты – самые крупные белые кровяные тельца (диаметр больше 10 мкм), ядра их разной формы (бобовидные, подковообразные и дольчатые). Количество моноцитов колеблется в пределах 6-8% от общего числа лейкоцитов.

Продолжительность жизни разных видов лейкоцитов неодинакова и колеблется от нескольких суток до нескольких месяцев. Их образование происходит в красном костном мозге, селезенке и лимфатических узлах.

Тромбоциты, или кровяные пластинки, имеют вид телец округлой, овальной или неправильной формы размером 2-3 мкм. Их количество в 1 мм^3 крови варьирует от 250 до 400 тыс. Одним из свойств тромбоцитов является способность склеиваться в группки (агглютинация). Основная функция кровяных пластинок – участие в свертывании крови. При кровотечении тромбоциты разрушаются и выделяют несколько веществ, играющих ведущую роль в образовании тромбов, закупоривающих повреждения сосудов. Продолжительность жизни тромбоцитов 8-11 суток. Они размножаются в красном костном мозге и представляют собой частицы цитоплазмы специальных клеток этого мозга (тромбоциты ядер не имеют).

Лимфа

Лимфа состоит из жидкой части – лимфоплазмы и взвешенных в ней форменных элементов. По своему составу лимфоплазма сходна с плазмой крови, но содержит меньше белков. Форменными элементами лимфы являются преимущественно лимфоциты, которыми она обогащается в лимфатических узлах. Могут встречаться и другие виды белых кровяных телец. Лимфа постоянно образуется в процессе поступления жидкости из тканей (тканевой жидкости) разных органов в лимфатические капилляры и оттекает через крупные лимфатические сосуды в кровь.

Соединительные ткани

Характерной особенностью строения соединительных тканей является наличие в них, помимо клеток, хорошо выраженного межклеточного вещества, состоящего из основного аморфного вещества и специальных (соединительнотканных) волокон. В эту группу тканей включают собственно соединительную ткань, хрящевую ткань и костную ткань.

Собственно соединительная ткань в свою очередь объединяет целую группу тканей. К ним относятся: рыхлая волокнистая (неоформленная) соединительная ткань, плотная волокнистая соединительная ткань, ретикулярная ткань, жировая ткань и др. Каждая из этих тканей отличается от других некоторыми особенностями строения.

Соединительные ткани выполняют в организме разные функции. Основные из них – механическая, трофическая и защитная. Механическая функция состоит в том, что соединительная ткань образует строму (остов) различных органов, которая связывает другие ткани и выполняет опорную роль. Трофическая функция определяется участием соединительных тканей в процессах обмена веществ в организме. Защитная функция связана с наличием в соединительных тканях специальных клеток, обладающих свойством фагоцитировать, и принимающих участие в выработке антител.

Рыхлая волокнистая (неоформленная) соединительная ткань сопровождает кровеносные сосуды и образует строму многих органов, при этом выполняет не только опорную, но и трофическую роль, участвуя в обменных процессах между кровью и другими тканями органов.

Плотная волокнистая соединительная ткань характеризуется наличием большого количества плотно расположенных волокон; основного межклеточного вещества и клеток в ней мало. Различают неоформленную и оформленную плотную соединительную ткань. В неоформленной плотной соединительной ткани коллагеновые и эластические волокна переплетаются и идут в разных направлениях. Эта ткань образует соединительную основу кожи (ее сетчатый слой). В оформлении плотной соединительной ткани коллагеновые волокна образуют пучки, идущие в определенном направлении параллельно друг другу. Из нее состоят сухожилия, связки, фасции и часть оболочек других органов.

Ретикулярная ткань образует остов кроветворных органов – красного костного мозга, лимфатических узлов и селезенки – и входит в состав некоторых внутренних органов (почки, кишечник и др.).

Жировая ткань образует подкожный жировой слой, находится в сальниках, около некоторых органов (например, вокруг почек). Она является разновидностью соединительной ткани, содержащей клетки, способные накапливать жир (жировые клетки). В жировой ткани имеются и другие клетки, например фибробласты, а также ретикулиновые волокна. Прослойками рыхлой соединительной ткани она подразделяется на дольки разных размеров и формы. Жировая ткань является депо жира, а также принимает участие в процессах физической теплорегуляции (является плохим проводником тепла) и выполняет роль мягкой подстилки для некоторых органов.

Хрящевая ткань представляет собой разновидность соединительной ткани, состоит из клеток и большого количества плотного межклеточного вещества. Хрящевые клетки – хондриоциты – имеют овальную или округлую форму, расположены по одной или группами в полостях, образованных межклеточным веществом. Межклеточное вещество представлено основным веществом и коллагеновыми волокнами и варьирует по строению.

Гиалиновая хрящевая ткань образует почти все хрящи суставных поверхностей костей, реберные хрящи и хрящи воздухоносных путей. Она голубовато-белого цвета, полупрозрачная и относительно плотная. В межклеточном веществе этой ткани, помимо основного вещества, содержатся коллагеновые волокна.

Эластическая хрящевая ткань образует хрящи ушной раковины, надгортанный хрящ, рожковидные и клиновидные хрящи гортани и хрящ слуховой трубы.

Волокнистая хрящевая ткань входит в состав лобкового полусустава, суставные хрящи грудино-ключичного и височно-нижнечелюстного сочленений. Межклеточное вещество волокнистых хрящей состоит из плотной волокнистой соединительной ткани, придающей этим хрящам особую крепость.

Костная ткань – особая разновидность соединительной ткани. Ее характерным отличием является обызвествленность межклеточного вещества. Она образует все кости скелета, определяя их опорную и защитную роль и участие в движениях в качестве рычагов. Одновременно костная ткань является депо минеральных веществ (преимущественно кальция и фосфора). Эта ткань, как и другие разновидности соединительных тканей, состоит из клеток и межклеточного вещества.

Клетки костной ткани называются остеоцитами (osteon – кость, cytis – клетка), они имеют отростчатую форму. Тела клеток находятся в полостях, а отростки – в канальцах, образованных межклеточным веществом. Канальцы соединяются между собой, и по ним осуществляется обмен веществ между тканевой жидкостью и остеоцитами. В развивающихся костях, помимо остеоцитов, имеются клетки, носящие название остеобластеров и остеокластов (osteon – кость, blastos – зачаток, clao – разбивать, разрушать).

Межклеточное вещество костной ткани состоит из основного вещества и волокон. Основное вещество пропитано минеральными солями, преимущественно солями кальция и фосфора. Они придают кости твердость.

Грубоволокнистая костная ткань характеризуется тем, что пучки оссеиновых волокон не имеют определенной ориентации и располагаются в разных направлениях. Внутри пучков волокна тоже лежат без особого порядка. Из этой ткани состоят кости зародыша. У взрослого человека грубоволокнистая костная ткань сохраняется только в местах прикрепления к костям сухожилий и в области швов черепа.

Пластинчатая костная ткань состоит из костных пластинок, в которых оссеиновые волокна расположены в виде параллельно ориентированных пучков. Направление пучков волокон в разных костных пластинках неодинаково. Такое строение костной ткани придает ей особую прочность. Из пластинчатой костной ткани построены почти все кости взрослого человека.

Понятие об органах, системах и аппаратах

Орган (от греч. organon - орудие) – анатомически обособленная часть организма, исторически возникшая как единое целое образование, специализировавшееся на выполнении определенных функций. Каждый орган имеет характерные для него форму и строение и занимает определенное положение в организме.

Любой орган состоит из двух основных компонентов: *паренхимы*, построенной из специфической для него ткани, клеточные элементы которой выполняют специфическую функцию, и *стромы*, которая образует внутренний остов (каркас) органа и обеспечивает питание паренхимы.

В зависимости от специфики органа паренхима может быть образована эпителиальной тканью, как, скажем, в железе, в легких; мышечной тканью – в мышцах; нервной тканью – в нервных образованиях.

Строма любого органа построена из соединительной ткани, характерной особенностью которой является наличие специальных опорных структур – коллагеновых и эластических волокон. В строме органа проходят кровеносные и лимфатические сосуды, обеспечивающие приток к органам необходимых питательных веществ и отток отработанных продуктов метаболизма.

Органы как отдельные компоненты включены в *системы организма*. Система представляет собой совокупность однородных анатомических образований, имеющих общее происхождение и выполняющих единую функцию в организме. Таковыми являются *костная, мышечная, кровеносная, лимфатическая и нервная системы*.

Аппарат – это совокупность органов или систем органов, имеющих различное строение и происхождение, но выполняющих общую функцию в организме. Различают *двигательный аппарат*, состоящий их костной и мышечной систем, *пищеварительный*, *дыхательный* и *мочеполовой аппараты*.

Части тела человека. Плоскости симметрии тела и оси вращения

Тело человека подразделяется на: голову (caput), шею (collum), туловище (truncus), верхние и нижние конечности (membra superiors et membra inferiores).

В свою очередь, в составе туловища различают: спину (dorsum), грудь (thorax), таз (pelvis); в составе верхней конечности – плечо (brachium), предплечье (antebrachium), кисть (manus); в составе нижней конечности – бедро (ferum), голень (crus), стопу (pes).

Для описания частей тела и местоположения (топографии) органов в анатомии используются специальные плоскости, которые делят тело на симметричные части.

Сагиттальная плоскость разделяет тело человека (его части) на левую и правую половины (отделы). Относительно сагиттальной плоскости различают зеркальную симметрию левой и правой половин тела. Сагиттальную плоскость, проходящую через середину тела, называют еще *срединной плоскостью*.

Горизонтальная плоскость пересекает тело поперечно, разделяя его на головной (*краниальный*) и хвостовой (*каудальный*) отделы. Симметрия тела относительно горизонтальной плоскости получила название *метаметрии*. В процессе развития организма головной и хвостовой отделы тела закладываются как симметричные образования, т. е. имеют единый план построения. Однако в дальнейшем, при их специализации, симметрия нарушается. Элементы метаметрического строения тела можно хорошо проследить на примере скелета и мышц туловища.

Фронтальная плоскость делит тело и его части на передний (*вентральный*) и задний (*дорзальный*) отделы. У человека симметрия тела относительно фронтальной плоскости принимается лишь условно.

Все плоскости симметрии располагаются взаимно перпендикулярно. В результате пересечения двух плоскостей образуется *ось симметрии*, или ось вращения. При пересечении сагиттальной и фронтальной плоскостей образуется *вертикальная ось* – это прямая линия, соединяющая краниальные и каудальные симметричные точки тела или его частей. При вращении звена тела вокруг вертикальной оси его движение происходит строго в горизонтальной плоскости. *Сагиттальная ось* образуется при пересечении горизонтальной и сагиттальной плоскостей. Это прямая линия, соединяющая симметричные точки передней и задней половин тела или его частей. При вращении звена тела вокруг сагиттальной оси движение происходит строго во фронтальной плоскости. *Поперечная ось* образуется при пересечении фронтальной и горизонтальной плоскостей. Она соединяет симметричные точки левой и правой половин тела. При вращении звена вокруг тела поперечной оси движение осуществляется в сагиттальной плоскости. Как видно из изложенного, оси вращения имеют важное значение при описании движений отдельных звеньев тела.

Анатомическая терминология. Анатомические термины служат для обозначения и описания отдельных анатомических образований. Существует специальная *анатомическая номенклатура*, в которой приводится систематический перечень анатомических терминов. В 1955 году на VI Международном конгрессе анатомов в Париже была утверждена единая анатомическая номенклатура на латинском языке, получившая название *Парижской анатомической номенклатуры.*

В соответствии с Парижской анатомической номенклатурой советскими учеными разработана адекватная анатомическая номенклатура на русском языке. Эта номенклатура принята на VIII Всесоюзном съезде анатомов, гистологов и эмбриологов в 1974 году.

Наиболее часто употребляемыми анатомическими терминами являются:

anterior – передний
dexter – правый
distalis – дистальный (более удаленный)
dorsalis – дорзальный, спинной
externus – наружный
frontalis – фронтальный
horizontalis – горизонтальный
inferior – нижний
internus – внутренний
lateralis – латеральный (боковой)
medialis – медиальный (ближе к середине)

medianus – срединный
posterior – задний
profundus – глубокий
proximalis – проксимальный (более близкий)
sagittalis – сагиттальный
sinister – левый
superficialis – поверхностный
superioir – верхний
transverses – поперечный
sentralis – вентральный, брюшной
verticalis – вертикальный

Лекция № 3

Органы, системы, аппараты органов.

Различные ткани, сочетаясь между собой, образуют органы. Орган имеет определенное строение, функцию и положение в теле. В его состав входят обычно несколько видов тканей, причем одна из них выполняет основную функцию органа (например, мышечная ткань в скелетной мышце), а другие (например, соединительная ткань в мышце) – вспомогательные функции. Нередко основную ткань органа, обеспечивающую его функцию, называют его паренхимой, а соединительную ткань, покрывающую его снаружи и пронизывающую его в разных направлениях, - стромой. В строме органа проходят сосуды и нервы, осуществляющие кровоснабжение и иннервацию органа. К паренхиматозным органам относят, например, легкие, печень, почки, селезенку и др. Выделяют также полые органы, например желудок, кишечник, мочевой пузырь и др. Стенки их состоят из различных видов тканей. Органы варьируют по форме, величине и положению. Они находятся в тесном взаимодействии между собой. Кроме индивидуальных различий. Возможны также половые и возрастные различия. Органы, объединенные единой функцией и связанные в своем развитии, составляют **систему органов**.

Все системы органов взаимосвязаны и объединены в единое целое – **организм**.

В организме человека выделяют следующие системы органов:

1. *Система органов движения* выполняет функцию опоры, защиты и перемещения тела и его частей в пространстве. В ее состав входит костная система, выполняющая функцию опоры и защиты других органов от повреждений. Кости, являясь местами прикрепления мышц, соединяются между собой подвижными прерывными (суставами) и непрерывными, мало подвижными видами соединений. Мышцы, осуществляющие перемещение тела и его частей в пространстве, составляют мышечную систему, которая также входит в состав системы органов движения.

2. *Пищеварительная система* объединяет органы, при помощи которых организм воспринимает пищевые вещества извне и осуществляет функцию пищеварения.

3. *Дыхательная система* включает органы дыхания, в которых происходит обмен газов между кровью и наружной средой.

4. *Выделительная система* осуществляет выделение из организма – отработанных продуктов, ставших для нее ненужными.

5. *Половая система* – система органов размножения, служащая для сохранения виды. Выделительная и половая система тесно связаны между собой по развитию и строению и объединяются в мочеполовую систему.

6. *Кровеносная система* – система кровообращения – объединяет сердце и сосуды – трубчатые органы, в которых кровь циркулирует по всему телу.

7. *Лимфатическая система* также представляет собой систему трубок, по которым их органов и тканей одна их жидких сред организма – лимфа – течет по направлению к крупным венозным сосудам. Обе эти системы объединяются под названием сердечно-сосудистой системы.

8. *Система органов чувств* воспринимает раздражение из внешней и внутренней среды.

9. Система органов (желез) внутренней секреции – эндокринная система осуществляет химическую связь и регуляцию всех процессов в организме.

10. Нервная система связывает все органы и системы в единое целое и с внешней средой.

В организме человека и высших животных регуляция функций осуществляется двумя различными путями – гуморальным и нервным. Гуморальная регуляция происходит посредством химических веществ-гормонов, метаболитов, медиаторов, выделяемых органами в циркулирующую кровь и непосредственно воздействующих на клетки других тканей и органов. При этом происходит изменение функции регулируемых органов – ослабление, усиление или активация. Так, например, адреналин из надпочечников выделяется в кровь и с ее током разносится по организму, вызывая усиление и учащение сокращений сердца, сужение сосудов, расширение зрачка, уменьшение мочеотделения и другие реакции. Гормон пищеварительного тракта секреции, всасываясь из кишечника в кровь, возбуждает работу поджелудочной железы и усиливает отделение желчи. Гуморальные вещества оказывают одновременно влияние на многие органы.

Нервная система получает информацию и передает воздействие посредством нервных импульсов, которые проводятся со сравнительно большой скоростью по определенным путям от рецепторов к эффекторам (рабочим органам). Нервная система в отличие от гуморальной способна к гораздо более быстрому и к тому же избирательному действию. Благодаря этому она приобрела ведущую роль в рефляции функций.

Анатомическая терминология.

В анатомии принята латинская терминология, которой пользуются во всем мире. Системы органов, органы и их части имеют латинские обозначения. Совокупность анатомических терминов называется анатомической номенклатурой (nomina anatomica). Принято считать анатомическую номенклатуру латинской, хотя она содержит также термины греческого, арабского происхождения и слова, искусственно созданные, искаженные плохим переводом.

В 1895г. на съезде Анатомического общества в Базеле была впервые принята единая система анатомических наименований, получившая название Базельской анатомической номенклатуры (BNA). С введением BNA анатомическая терминология была в значительной степени упорядочена, хотя и сохранила еще ряд недостатков. В 1935г в Йене была принята Йенская анатомическая номенклатура (JNA). В СССР Йенская анатомическая номенклатура не была введена, и наши анатомы продолжали пользоваться Базельской анатомической номенклатурой до введения новой единой международной номенклатуры, принятой в 1955г. на VI Международном конгрессе анатомов в Париже. В настоящее время Парижская анатомическая номенклатура (PNA) занимает все большее место в нашей медицинской науке. В списке терминов Парижской анатомической номенклатуры содержится около 6000 терминов, из них более 200 новых введенных в связи с уточнением анатомии некоторых органов (легких, центральной нервной системы и др.), ряд терминов изменен и исправлен. На последующих Международных конгрессах анатомов в нее были внесены дополнительные исправления. В 1970г. в Ленинграде на IX Международном конгрессе анатомов была также утверждена гистологическая номенклатура и проект эмбриологической номенклатуры.

В анатомическую номенклатуру включен ряд терминов, определяющих положение органов в теле человека, направление, величину их и т.д. они связаны с некоторыми условно принятыми приемами, употребляемыми для определения положения органов или их частей в теле. С этой целью в теле человека проводят линии и плоскости, по отношению к которым можно охарактеризовать положение органа. Так в теле человека проводят три вида плоскостей:

горизонтальные, проходящие параллельно линии горизонта и делящие вертикально стоящее тело человека на верхнюю и нижнюю части, и вертикально идущие плоскости: одна из них идет параллельно плоскости лба (frons - лоб) – фронтальная и делит тело на переднюю и заднюю части, вторая идет спереди назад (как бы по направлению полета стрелы – sagitta - стрела) – сагиттальная и делит тело на правую и левую части. Если она проходит точно через середину тела, то ее называют медиальной серединной – плоскостью. Она делит тело на две подобные половины, так что говорят о двубоковой (билатеральной) симметрии человеческого тела. Соответственно и линии , или оси, проводимые в теле человека в тех же направлениях, могут быть фронтальной (справа налево), вертикальной (сверху вниз) и сагиттальной (спереди назад).

Перечень основных латинских терминов, характеризующих положение органов по отношению к полостям и осям.

medianus – срединный
sagittalis – сагиттальный
frontalis – фронтальный
transversus – поперечный
medialis – лежащие ближе к срединной плоскости
lateralis – лежащие дальше от срединной плоскости
inietmedius – промежуточный
medius – средний
anterior – передний
posterior – задний
ventralis – брюшной
dorsalis – спинной
internus – внутренний
externus – наружный
dexter – правый
sinistr – левый
longitudihnalis – продольный
cranialis – черепной, ледащий ближе к головному концу
caudalis – хвостовой, лежащий ближе к хвостовому концу
superior – верхний
inferior – нижний
superficialis – поверхностный
profundus – глубокий
proximalis проксимальный, лежащий ближе к сердцу
distalis – дистальный, лежащий дальше от сердца.

Лекция № 4. Этапы индивидуального развития человека. наследственность и среда, их влияние на развивающийся организм.

Развитие организма человека начинается с оплодотворения, когда происходит слияние женской и мужской половых клеток. процесс этот совершается в половых путях женского организма, в которых затем протекают начальные этапы развития дочернего организма. Все развитие организма принято делить на пренатальный и постнатальный периоды (от лат. tatus – роды; значит – периоды: до и после рождения организма).

Половые клетки (мужские – сперматозоиды, женские - яйцеклетки) вырабатываются в половых железах и отличаются от всех других клеток организма тем, что содержат половинный (гаплоидный) набор хромосом – специальных структур, с помощью которых передаются наследственные признаки потомству от родителей. Все другие клетки организма содержат 23 пары хромосом (т.е. всего 46) – это полный, или диплоидный, набор хромосом; в каждой половой клетке только 23 хромосомы. При слиянии мужской и женской половых клеток их наборы хромосом, которые несут наследственные признаки отцовского и материнского организмов, объединяются, что дает начало качественно новому организму.

В мужских половых клетках различают головку, содержащую ядро, в котором заключены хромосомы, шейку, тело и хвостик (рис.1). Благодаря наличию хвостика сперматозоиды способны активно перемещаться, скорость их движения составляет в среднем 7,5 см/час.

Женская половая клетка содержит ядро и цитоплазму; снаружи она окружена тонкой фолликулярной оболочкой (рис.2). Периодически через 20-30 дней, зрелая яйцеклетка отделяется от яичника (женской половой железы) и поступает в половые пути, медленно продвигаясь по ним. Если оплодотворение не происходит, то яйцеклетка удаляется из организма через влагалище.

Начальные этапы развития. Через 10 часов после первого деления происходит второе деление и число клеток удваивается: их становится четыре. Эта стадия развития зародыша носит название *морулы* (от лат. morum – туговая ягода). Деление клеток в моруле идет постоянно, и их число нарастает в геометрической прогрессии (рис.4). К концу первой недели развития их становится сто. Развивающийся зародыш уже представляет собой небольшой пузырек – бластулу (от греч. blastos – зачаток, росток), внутри которого определяется полость. На стадии бластулы продолжается интенсивное деление клеток и накопление клеточного материала.

В начале второй недели внутриутробного развития зародыш начинает внедряться в стенку матки (данный процесс получил название имплантации). Почему это происходит? На протяжении первой недели питательных веществ, содержащихся в яйцеклетке, вполне хватает для развития зародыша. К концу первой недели запас их исчерпывается, а развивающемуся организму необходимо интенсивное питание. Его дает зародышу материнский организм на всех этапах внутриутробного развития. В результате имплантации зародыша в стенку матки устанавливается теснейшая связь между ним и организмом матери. С этого момента питание зародыша осуществляется через кровеносную систему материнского организма.

К моменту внедрения в стенку матки зародыш достигает уже значительных размеров. Количественное накопление клеточного материала ведет к его качественным преобразованиям. Начинается процесс образования клеточных пластов. На этой стадии развития зародыша, которая получила название гаструлы (от греч. gaster - желудок), часть стенки бластулы постепенно втягивается (т.е. инвагинирует) внутрь зародышевого пузырька (рис.5). В результате сложного перемещения клеточного материала образуются три зародышевых листка: эктодерма, энтодерма и мезодерма. Они представляют собой упорядоченные пласты клеток, которые отличаются друг от друга своими морфологическими и функциональными свойствами (рис.6). Появление и процесс развития зародыша структурно-функциональных различий клеточных пластов носит название дифференцировки. Эктодерма образует наружную оболочку зародыша; в последующем из нее развивается эпителиальная ткань, составляющая наружный слой кожи. Энтодерма изнутри выстилает кишечную трубку – будущий пищеварительный канал; из нее образуется эпителиальная ткань, составляющая внутренний покров желудочно-кишечного тракта и дыхательных путей. Мезодерма дает начало почти всем тканям, образующим внутреннюю среду организма. Таким образом, в процессе дифференцировки клеточного материала, составляющего зародыш, происходит упорядочение клеток в пласты, их которых возникают ткани.

Развитие зародыша человека характеризуется тем, что у него формируются так называемые провизорные органы, т.е. такие органы, которые существуют временно и выполняют вспомогательную роль.

Таким образом, если первый период развития, который соответствует стадии бластулы, можно обозначить как период накопления клеточного материала, то второй период (стадию гаструлы) следует рассматривать как начальный этап гистогенеза (от греч. histos – ткань, genesis – развитие, образование).

На третьей неделе внутриутробного развития начинается процесс закладки *осевых органов*, т.е. органов, еще не имеющих составных тканевых компонентов. К осевым органам относят: хорду, нервную трубку и сомиты мезодермы (рис.7). Хорда представляет собой плотный клеточный тяж, составляющий первичный скелет туловища зародыша. В дальнейшем хорда исчезает и на ее месте формируется позвоночный столб. Нервная трубка и располагающийся по бокам от нее ганглионарные пластинки образуются из материала эктодермы. Это первичная закладка нервной ткани и будущей нервной системы. Мезодерма. А именно ее дорзальная часть

(т.е. расположенная в области спины), состоит из сомитов – первичных сегментов тела. из мезодермы выселяются клетки мезенхимы – зародышевой соединительной ткани. В процессе дифференцировки каждый сомит дает: *склеротом*, из которого развиваются хрящевая и костная ткани, составляющие скелет туловища, *дерматом*, из которого образуется соединительнотканный слой кожи, и расположенный между дерматомом и склеротомом *миотом*, из которого формируется мышечная ткань скелетных мышц. Вентральная часть мезодермы остается несегментированной; из нее образуются тонкие клеточные пластинки (мезотелиальные), выстилающие полости тела (грудную и брюшную).

К ***концу первого месяца*** внутриутробного развития оказываются сформированными зачатки всех тканей: эпителиальных, образующихся из экто- и энтодермы, соединительной, скелетных (хрящевой и костной), мышечной и нервной. Таким образом, ткань – это такая генетически сложившаяся формация клеток, которая обладает общностью происхождения, строения и специализирована на выполнение определенных функций.

Со ***второго месяца*** внутриутробного развития начинается образование почти всех органов, входящих в состав систем и аппаратов развивающегося зародыша. Наступает третий период развития – период *органогенеза*, который качественно отличается от предыдущих этапов развития. При образовании органов происходит дальнейшая дифференцировка тканей. Наряду с этим усиливается интеграция ,т.е. объединение разнородных компонентов в одно гармонично развивающееся целое – **орган**.

К ***концу второго месяца*** развития зародыша завершается закладка всех органов. К этому же времени происходит становление его внешней формы, в основных чертах формируются голова, туловище и конечности.

С ***третьего месяца*** развития начинается интенсивный рост всех отделов и частей тела зародыша, продолжающийся и после рождения ребенка.

Постнатальное развитие. После рождения ребенка его развитие качественно изменяется. Пренатальное развитие протекает в организме матери, который в общем-то составляет внешнюю среду для зародыша. Эта первичная внешняя среда отличается малой изменчивостью, поэтому на развитие зародыша преимущественные факторы, закодированные в хромосомном аппарате оплодотворенной яйцеклетки.

После рождения темпы роста организма постепенно снижается. Если вес новорожденного в 32 млн. раз больше веса оплодотворенной яйцеклетки, то вес взрослого человека лишь в 20-25 раз превосходит вес новорожденного.

Физическое развитие организма характеризуется весом, ростом и размерами отдельных частей тела. в период постнатального развития эти показатели изменяются неравномерно (рис.9). ускоренный рост организма наблюдается в период раннего детства (от 1 года до 3 лет), в возрасте от 5 до 7 лет и в период полового созревания, при этом изменяются основные пропорции тела. Параллельно с ростом организма наблюдаются возрастные изменения во всех органах и системах.

Примерно к 20-25 годам рост человека прекращается и наступает относительно стабильный период существования. Продолжительность его у разных людей различна.

Весь жизненный цикл человека можно подразделить на отдельные периоды. Каждый из них характеризуется своими особенностями, которые касаются строения и функционирования организма, его отдельных систем и органов. Важное значение для оценки возраста имеют сроки окостенения отдельных частей скелета, состояние органов внутренней секреции, развитие зубов, волосяного покрова и многие другие признаки. Почти все морфологические признаки подвержены значительным индивидуальным вариациям. Многое зависят от условий жизни человека, перенесенных им болезней, наследственных особенностей и т.п. Поэтому следует различать хронологический (паспортный) возраст и биологический возраст, которые нередко заметно отличаются друг от друга.

Согласно материалам Академии педагогических наук СССР, существует следующая классификация возрастных периодов.

Возрастной период	Женский организм	Мужской организм
I новорожденный	От рождения до 10 дней	

II грудной возраст	От 10 дней до 1 года	
III раннее детство (преддошкольный возраст)	1-3	1-3
IV первое детство (дошкольный возраст)	4-7	4-7
V второе детство (младший школьный возраст)	8-11	8-12
VI подростковый возраст	12-15	13-16
VII юношеский возраст	16-20	17-21
VIII зрелый возраст I период II период	 21-35 36-55	 22-35 36-60
IX пожилой возраст	56-74	61-74
X старческий возраст	75-90	75-90
XI долгожители	90 лет и старше	

РАЗВИТИЕ СКЕЛЕТА

Опорная функция в организме человека выполняется различными элементами, которые в совокупности образуя скелет. Отличительной особенностью всех элементов скелета является то, что они построены из тканей внутренней среды (соединительной, хрящевой и костной), которые в механическом отношении характеризуются определенным сочетанием прочностных и эластических свойств: чем эластичнее ткань, тем она менее прочна (соединительная ткань), и, напротив, чем прочнее ткань, тем она менее эластична (костная ткань). В результате рационального сочетания этих свойств тканей достигается высокая прочность и хорошая гибкость всего скелета в целом.

Развитие скелета в организме человека протекает постепенно и приходит ряд стадий. В период внутриутробного развития скелета закладывается в виде длинного плотного тяжа клеток, идущего от головного до хвостового конца туловища, и носит название спинной струны или хорды. По бокам от хорды имеются локальные скопления мезенхимных клеток (первичной, зародышевой соединительной ткани), которые образуют тонкие перепонки между зачатками будущих мышц (рис.7). Это так называемая стадия перепончатого (или соединительного) скелета.

Уже на 2-м месяце внутриутробного развития большая часть перепончатого скелета заменяется хрящевой тканью. Формируются хрящевые модели будущих костей. Однако элементы соединительнотканного (мягкого) скелета сохраняются в некоторых отделах. Они располагаются преимущественно на стыках хрящевых моделей костей, образуя первичные непрерывные их соединения. Эта стадия развития скелета носит название хрящевой. Хрящевой скелет отличается большей прочностью, чем перепончатый, однако и ее еще недостаточно, так как для интенсивно развивающихся мышц зародыша необходима твердая опора.

На 3-м месяце внутриутробного развития начинается формирование костного скелета. Процесс замены хрящевой и соединительной тканей костной очень длительный и полностью заканчивается лишь к 18-20 годам, когда организм достигает половой зрелости.

Развитие костей может протекать непосредственно на основе соединительной ткани – это первичные кости. Они не проходят хрящевой стадии развития. К ним относятся кости крыши черепа, большинство костей лица, ключица и ряд других костей. Кости, развивающиеся на основе хрящевой ткани, называют вторичными. Хрящевую стадию развития проходит большинство костей человеческого тела.

Формирование костной ткани связано с появлением на месте будущей кости специальных клеток – остеобластов. Остеобласты быстро размножаются, образуя ядро окостенения. Они также участвуют в продукции межклеточного вещества, которое богато неорганическими соединениями, что придает прочность развивающейся костной ткани.

Развитие и рост костей на месте хряща осуществляются путем так называемого периостального и энхондрального окостенений. Периостальное окостенение происходит снаружи, вырабатывают имеющиеся в надкостнице остеобласты. Признано, что рост кости в толщину сопровождается не только отложением костного вещества снаружи, но и рассасыванием костной ткани со стороны полости кости, производимым особыми крупными многоядерными клетками – остеокластами. О величине полости трубчатых костей, образующейся благодаря рассасыванию, можно судить, сравнивая, например, бедренную кость новорожденного с той же костью взрослого6 бедренная кость новорожденного может поместиться внутри полости бедренной кости взрослого.

Развитие диафиза длинных трубчатых костей происходит путем как периостального, так и энходрального окостенения. Эпифизы развиваются преимущественно путем энхондрального окостенения. В смешанных костях наблюдается различное сочетание процессов энхондрального и периостального развития костной ткани.

Развитие эпифизов несколько отстает от развития диафизов. Так, к моменту рождения почти все диафизы построены из костной ткани, тогда как в эпифизах имеются лишь ядра окостенения.

После замены хрящевой ткани эпифизов костной тканью в костях остаются тонкие прослойки хрящевой ткани на границе между диафизом и эпифизами. Это – эпифизарные хрящи, представляющие собой пример типичного синхондроза. За счет эпифизарных хрящей происходит рост костей в длину в период постнатального развития вплоть до 18-20 лет. Рост в длину отдельных костей может продолжаться до 25 лет.

После этого наблюдается срастание эпифизов с диафизом, т.е. превращение синхондроза в синостоз. Хрящевая ткань, покрывающая суставные концы костей, сохраняется на протяжении всей жизни человека.

Кость представляет собой живое образование, в котором происходят регулируемые нервной системой процессы роста и обмена веществ. В том месте, где кость получает большее и лучшее питание, она развивается быстрее. Наблюдения, касающиеся постнатального развития скелета, показывают, что там, где давление на кость оказывается более сильным, процессы окостенения протекают быстрее, чем в местах где давление слабее (например, на ноге быстрее, чем на руке; в области нижних позвонков быстрее ,чем в области верхних).

Параллельно с развитием костей протекает формирование их соединений. На стадии хрящевого скелета подавляющее большинство соединений является непрерывной. По мере замены хрящевой ткани костной, что стоит в прямой связи с повышением функциональной активности всего двигательного аппарата в целом, происходит преобразование части непрерывных соединений в суставы, с помощью которых достигается больший объем движений.

В процессе развития суставов мезенхима, заполняющая пространство между эпифизами костей, рассасывается, в результате чего между ними образуется щель – будущая суставная полость. Соединительнотканные элементы, окружающие суставные концы, напротив, уплотняются и преобразуются в суставную капсулу. Формирование суставов в основном протекает в период внутриутробного развития. Однако окончательное моделирование суставных поверхностей заканчивается уже после рождения.

Занятия физическими упражнениями способствуют выработке более совершенных механических свойств кости в смысле сопротивляемости на излом, изгиб, сдавливание, растяжение, скручивание. В этом отношении пластические свойства кости значительны. Изменения функциональных свойств костей под влиянием физических упражнений протекают под постоянным контролем нервной системы. Характер раздражений, которые получает та или иная кость при выполнении какого-либо физического упражнения, обуславливает особенности изменений, происходящих в ней. Эти изменения сводятся в основном к тому, что в местах наибольшей нагрузки компактный слой кости увеличивается, костные перекладины утолщаются, а само губчатое вещество кости становится более крупноячеистным. Эти структурные изменения происходят одновременно с функциональными изменениями самого вещества кости, выражающимися, в частности, в повышении ее механических свойств. В процессе занятий физическими упражнениями увеличивается приток крови ко всему двигательному аппарату, в частности к костям, но особенно к тем образованиям двигательного аппарата, на которые при

выполнении упражнения падает основная нагрузка. Характер ее при занятии различными физическими упражнениями неодинаков. Так, у гимнастов во время работы на перекладине или на кольцах нагрузка на верхние конечности гораздо больше, чем у бегунов или прыгунов. При одних упражнениях (в упоре) происходит сдавливание костей верхних конечностей по их длине, при других (в висе) – растягивание их в том же месте. Постоянная тренировка в этих упражнениях не может не способствовать укреплению костных перекладин, идущих в направлении сдавливания и растягивания этих костей.

В скелете лучших спортсменов всегда обнаруживаются резко выраженные прогрессивные морфофизиологические изменения. Они носят характер рабочей гипертрофии, усиливают скелет и, безусловно, являются благоприятными.

Лекция 5. Структурно-функциональная организация опорно-двигательного аппарата (костная система)

Костная система состоит из *костей,* которые, будучи соединенными, между собой, образуют *скелет* — твердую опору человеческого тела.

Скелет представляет собой *пассивную чисть двигательного аппарата,* выполняющую механическую функцию. Скелет построен из плотных тканей и защищает внутренние органы и мозг, образуя для них естественные костные вместилища.

Наряду с механическими функциями костная система выполняет ряд биологических функций. В костях содержится основной запас минеральных веществ, (кальция, фосфора и др.), которые используются организмом по мере необходимости, поэтому костная система принимает самое непосредственное участие в минеральном обмене веществ. В костях находится красный костный мозг, вырабатывающий форменные элементы крови.

В состав скелета человека входит в общей сложности 206 костей – 85 парных и 36 непарных. Кости скелета взрослого составляют 18% общего веса тела у мужчины и 16% у женщины, а у новорожденного – 14%.

Кость – орган, построенный преимущественно из костной ткани.

Костная ткань – представляет собой одну из разновидностей тканей внутренней среды организма. Она состоит из клеток и межклеточного вещества, в котором содержится большая часть неорганических соединений.

Костные клетки (остеоциты) имеют отростчатую форму и лежат в небольших костных полостях. Остеоциты – это зрелые клетки, неспособные к делению. Наряду с остеоцитами в костной ткани есть еще **остеобласты** – молодые клетки, участвующие в образовании новой костной ткани, и **остеокласты** – специальные клетки, разрушающие костную ткань.

Межклеточное вещество состоит из основного вещества, оссеиновых волокон и неорганических соединений.

На долю неорганических соединений приходится примерно 2/3 веса кости и примерно ½ ее объема.

От соотношения органических и неорганических веществ в костной ткани зависит одно из основных свойств кости – ее механическая прочность.

На разрезе в кости различают **компактное вещество**, образующее те наружные слои, и **губчатое вещество.** В компактном веществе остеоны плотно прилежат друг к другу. Снаружи проходят **генеральные** (общие) **пластинки,** составляющие сплошной слой костного вещества. В губчатом веществе остеоны образуют **костные перекладины**, ориентированные относительно сил, действующих на кость. В промежутках между костными перекладинами располагается **красный костный мозг,** в которм происходит процесс кроветворения (гемопоэз).

Снаружи кости покрыты **надкостницей**. Она представляет собой тонкую соединительную оболочку, имеющую вид пленки и состоящую из двух слоев – наружного, волокнистого, и внутреннего, костеобразующего. Надкостница богата кровеносными сосудами и нервами, идущими к костям.

Форма костей. Различают **длинные (или трубчатые), короткие** и **плоские** кости. Кроме того, встречаются кости неправильной, или смешанной формы.

Кровоснабжение и иннервация костей. Кости кровоснабжаются ветвями близлежащих артерий.

В иннервации костей принимают участие близко расположенные нервы, ветви которых образуют в надкостнице сплетение.

Соединение костей.

К **фиброзным соединениям (синдесмозам**) относятся связки, межкостные перепонки и межкостные швы.

Хрящевые соединения (синхондрозы) представляют собой хрящевые прослойки между костями. Они обладают значительной прочностью и упругостью, благодаря чему могут выполнять функции рессорного характера.

Хрящевая ткань относится к тканям внутренней среды организма, выполняет опорную функцию и отличается упругой консистенцией.

Прерывные соединения еще называются **синовиальными соединениями** или **суставами** (articulatio).

В суставе различают *суставные поверхности* сочленяющихся костей, *суставную капсулу*, окружающую суставные концы сочленяющихся костей, и *суставную полость* в виде щели между суставными поверхностями костей.

Биомеханика суставов.

Все звенья скелета связаны между собой с помощью суставов.

Степень подвижности в том или ином суставе зависит от особенностей его строения, и прежде всего от формы суставных поверхностей сочленяющихся костей. В связи с этим суставы различают по форме.

Шаровидные суставы являются наиболее подвижными соединениями костей в теле человека. Они имеют три взаимно перпендикулярные оси вращения: сагиттальную, поперечную и вертикальную. Вокруг ***сагиттальной оси*** возможно отведение (abductio) и приведение (adductio), вокруг ***поперечной*** – сгибание (flexio) и разгибание (extensio), вокруг ***вертикальной*** – вращение (rotatio), которое включает поворот внутрь (pronatio) и поворот кнаружи (supinatio). Наряду с описанными движениями возможно еще круговое движение (circumductio), при котором происходит пересечение основных осей вращения в суставе, в результате чего свободный конец кости описывает круг.

Эллипсовидные суставы имеют две оси вращения – поперечную и сагиттальную. В них возможны сгибание и разгибание, приведение и отведение, а также круговое движение. В некоторых суставах, например в луче-запястном, можно пассивно произвести небольшую ротацию, используя эластические свойства суставного хряща.

Блоковидные и цилиндрические суставы имеют одну ось вращения. Блоковидные суставы в чистом виде находятся, например, между фалангами пальцев. К блоковидным суставам относятся также **винтообразные суставы**.

Плоские суставы характеризуются тем, что в них нет определенных осей вращения и их суставные поверхности по форме приближаются к плоским. Движения в этих суставах ограничены и могут заключаться в небольшом скольжении одной суставной поверхности относительно другой.

СКЕЛЕТ ГОЛОВЫ

Скелет головы, или **череп**, выполняет двоякую функцию: с одной стороны, он служит вместилищем для головного мозга и органов чувств, защищая эти образования, с другой – является началом и твердой опорой для элементов пищеварительного и дыхательного аппаратов. Скелет головы построен из целого ряда различных по форме и происхождению костей, соединенных между собой в единое целое. В анатомии человека принято подразделять скелет головы на *собственно череп* (cranium), или мозговой череп, и *кости лица*, или лицевой череп.

Строение мозгового черепа. Мозговой череп имеет эллипсовидную форму и образует полость, в которой помещается головной мозг. Череп соединен с позвоночным столбом с помощью комбинированного затылочного сустава. Через *большое затылочное отверстие* полость черепа сообщается с позвоночным каналом, и здесь проходит спинной мозг.

В образовании мозгового черепа принимают участие непарные кости: *затылочная, клиновидная, решетчатая и лобная*, а также парные: *височная и теменная*. В черепе принято различать *крышу и основание* черепа. Развитие костей протекает по-разному.

Затылочная кость принимает участие в образовании основания черепа и заднего отдела крыши черепа. В затылочной кости имеется самое крупное отверстие – *большое затылочное отверстие*; по бокам от него лежат *затылочные мыщелки*, с помощью которых череп соединяется с позвоночным столбом. Над ними проходят *канал подъязычного нерва.*

Клиновидная кость состоит из *тела* и трех пар *отростков.* Тело клиновидной кости имеет приблизительно форму куба и содержит воздухоносную пазуху, сообщающуюся спереди с носовой полостью. На верхней поверхности тела есть углубление, называемое *турецким седлом*, где лежит гипофиз (железа внутренней секреции). У основания каждого из малых крыльев клиновидной кости, правого и левого, располагается *зрительный канал,* через который в глазницу проходит зрительный нерв.

Лобная кость участвует в образовании как крыши, так и основания черепа. На ее наружной поверхности имеется острый *надглазничный край*, на котором справа и слева находятся возвышения, называемые *надбровными дугами.* Выше надбровных дуг располагаются *лобные бугры*, а между надбровными дугами – углубление, именуемое *глабеллой* (надпереносьем). Внутри лобной кости содержатся лобные воздухоносные пазухи, сообщающиеся с полостью носа.

Решетчатая кость (os ethmoidale) по форме похожа на куб. Она состоит из *решетчатой* и *перпендикулярной пластинок* и *решетчатого лабиринта*. В сторону носовой полости от решетчатой кости отходят *носовые раковины*, *верхняя* и *средняя*, между которыми располагается верхний носовой ход.

Теменная кость – парная. Она составляет центральную часть крыши черепа. Каждая из теменных костей представляет собой четырехугольную пластинку, выпуклую снаружи и вогнутую снутри. На ее выпуклой поверхности есть возвышение – *теменной бугор*, легко прощупываемый под кожей.

Височная кость является также парной. Они принимает участие в образовании как основания черепа, так и его крыши. Эта кость состоит из трех частей: *каменистой*, *чешуйчатой* и *барабанной*. Внутри каменистой части располагается среднее и внутреннее ухо, где размещается орган слуха и равновесия. На передней поверхности каменистой части, у ее верхушки, видно большое *тройничное вдавление* от узла тройничного нерва. Передняя поверхность каменистой части принимает участие в образовании крыши барабанной полости, которая, в свою очередь, образует полость среднего уха.

На задней поверхности каменистой части височной кости находится *внутренне слуховое отверстие*, на нижней поверхности – *наружное сонное отверстие*, через которое в одноименный канал входит внутренняя сонная артерия.

Чешуйчатая часть височной кости имеет вид полукруглой, вертикально расположенной пластинки. Она принимает участие в образовании крыши черепа. От наружной поверхности чешуйчатой части отходит *скуловой отросток*, который вместе с височным отростком скуловой кости образует легко прощупываемую под кожей *скуловую дугу*. У основания скулового отростка располагается *нижнечелюстная ямка*, участвующая в формировании височно-нижнечелюстного сустава.

Барабанная часть височной кости представляет собой изогнутую пластинку, которая снизу и спереди ограничивает *наружный слуховой проход*.

Соединения костей черепа. Кости черепа взрослого человека соединяются с помощью *швов* – непрерывных (фиброзных) соединений.

На внутреннем основании черепа различают три *черепные ямки*: *переднюю, среднюю* и *заднюю*.

Передняя черепная ямка образована глазничной частью лобной кости, решетчатой пластинкой решетчатой кости и малыми крыльями клиновидной кости. Средняя черепная ямка образована преимущественно мозговой поверхностью больших крыльев клиновидной кости, поверхностью ее тела, а также передней поверхностью каменистой части височной кости. Задняя

черепная ямка образована височной костью и задней поверхностью каменистой части височной кости.

Каждая из этих ямок соответствует положению отдельных частей головного мозга. В передней черепной ямке располагаются лобные доли полушарий большого мозга, в средней – височные доли, в задней – мозжечок, мост и продолговатый мозг.

В задней черепной ямке находится несколько отверстий: большое затылочное отверстие, которое сообщает полость черепа с позвоночным каналом; яремное отверстие, где находится верхняя луковица внутренней яремной вены и проходят нервы головного мозга.

Наружное основание черепа, или наружная поверхность основания черепа, образовано костями мозгового черепа; спереди оно прикрыто костями лица.

Кости лица. Лицевая часть черепа находится под передним отделом мозгового черепа и составляет скелет начальных отделов пищеварительного и дыхательного аппаратов. Наиболее массивными костями являются *верхняя* и *нижняя челюсти*. Остальные кости лица (*небная, носовая, слезная, нижняя носовая раковина, сошник* и *скуловая кость*) большей честью тонкие, дополняют верхнюю челюсть с различных сторон и принимают участие в образовании полости носа и глазниц.

Верхняя челюсть – парная кость. Имеет *тело* и четыре отростка: *лобный, скуловой, альвеолярный* и *небный*. Форму ее тела обычно сравнивают с трехгранной пирамидой, основание которой обращено в сторону лица, верхняя поверхность, глазничная, - в сторону глазницы, внутренняя, носовая, - в сторону носовой полости и наружная, подвисочная, - в сторону подвисочной ямки.

Тело верхней челюсти содержит большую *воздухоносную* пазуху (гайморову пазуху), непосредственно сообщающуюся с полостью носа. На передневнутреннем крае тела находится *носовая вырезка*, на задней поверхности – *бугор верхней челюсти*, к которому прикрепляются мышцы.

Лобный отросток отходит от передневнутреннего края тела, направлен вертикально кверху и соединяется спереди с носовой костью, а сверху – с лобной. Он участвует в образовании костной основы носа. Задней своей поверхностью лобный отросток примыкает к слезной кости.

Альвеолярный отросток отходит спереди и снаружи книзу от тела верхней челюсти и образует *альвеолярную дугу*, на которой располагаются *зубные альвеолы*, отделенные друг от друга перегородками.

Нёбный отросток отходит от нижнего края носовой поверхности тела в виде горизонтально расположенной пластинки. Вместе с одноименной пластинкой противоположной стороны он принимает участие в образовании *твердого нёба*.

Нижняя челюсть – толстая непарная кость, сочленяющаяся справа и слева с височной костью. Она состоит из *тела* и *правой* и *левой ветвей*.

Внутри тела кости почти по всей ее длине справа и слева проходят *каналы*, начинающиеся на внутренней поверхности каждой из ветвей и открывающиеся спереди подбородочными отверстиями, находящимися по сторонам от подбородочного возвышения. В этих каналах проходят сосуды и нервы к зубам.

Каждая из ветвей нижней челюсти имеет в своей верхней части два отростка: передний – *мышечный* и задний – *суставный*.

К костям лица, а точнее, висцерального скелета, относят *подъязычную кость*. Она имеет изогнутую форму, несколько напоминающую подкову, и находится сзади и немного ниже нижней челюсти.

Глазница имеет форму четырехгранной пирамиды, обращенной своей верхушкой кзади и кнутри, а основанием кпереди и кнаружи. Глазница сообщается с полостью черепа через верхнюю глазничную цель и зрительный канал, с полостью носа – через *носо-слезный канал*, образованный слезной костью, лобным отростком верхней челюсти и нижней носовой раковиной, с подвисочной ямкой – через *нижнюю глазничную щель*, которая расположена между большими крыльями клиновидной кости и телом верхней челюсти. Сзади и снизу глазница сообщается с крыло-нёбной ямкой.

Носовая полость ограничена верхней, нижней и боковыми стенками. Она разделена костной перегородкой, расположенной в срединной плоскости и образованной перпендикулярной

пластинкой решетчатой кости и сошником. Переднее отверстие носовой полости, называемое *грушевидным*, сообщает ее с окружающей средой; задние отверстия, *хоаны*, обращены к наружному основанию черепа и сообщают носовую полость с полостью глотки.

Носовая полость справа и слева подразделяется носовыми раковинами, находящимися на ее наружной стенке, на три хода: *нижний* (под нижней носовой раковиной), *средний* (между нижней и средней раковинами) и *верхний* (между средней и верхней раковинами). Все эти ходы соединяются друг с другом расположенным по сторонам носовой перегородки *общим носовым ходом*. Носовая полость сообщается также с крыло-нёбной ямкой через крыловидно-нёбное отверстие и с ротовой полостью через резцовый канал.

Крыло-нёбная ямка располагается между костями лицевого и мозгового черепа и ограничена спереди телом верхней челюсти, снутри – нёбной костью, сзади – крыловидным отростком клиновидной кости, а сверху – телом этой кости. Она сообщается с носовой полостью, со средней черепной ямкой, с глазницей и с ротовой полостью.

Подвисочная ямка расположена сзади от тела верхней челюсти, снутри от скуловой кости и скуловой дуги и снаружи от крыловидного отростка клиновидной кости.

Височная ямка представляет собой плоское углубление, в котором лежит височная мышца.

Височно-нижнечелюстной сустав образован головкой нижней челюсти и нижнечелюстной ямкой височной кости; он соединяет нижнюю челюсть с черепом.

Левые и правый височно-нижнечелюстные суставы функционируют одновременно и в механическом отношении составляют одно комбинированное сочленение. В этом случае возможны следующие движения нижней челюсти: опускание и поднимание; смещение вперед и назад и боковые движения вправо и влево. Все эти движения связаны с перекусыванием и пережевыванием пищи.

Контрфорсы. В некоторых местах череп имеет утолщения, называемые *контрфорсами*. Благодаря им ослабляется, становится умеренной сила тех сотрясений и механических толчков, которые череп испытывает при ходьбе, беге, прыжке, жевательных движениях, а также при занятиях некоторыми видами спорта (боксом, футболом и др.). Контрфорсы являются своего рода опорными местами черепа, между которыми находятся его более тонкие образования.

Лобно-носовой контрфорс упирается внизу в утолщенные стенки луночек клыка и соседних с ним зубов.

Скуло-височный контрфорс начинается с утолщения луночек первых двух больших коренных зубов и направляется кверху от скуловой кости.

Крыло-нёбный контрфорс образован крыловидным отростком клиновидной кости и перпендикулярной пластинкой небной кости.

Нижнечелюстной контрфорс представляет собой утолщение в области тела нижней челюсти, которое с одной стороны упирается в ее зубные луночки, а с другой – продолжается вдоль ветви этой кости к ее шейке и головке. При жевании через головку передается давление с нижней челюсти на височную кость.

Возрастные и индивидуальные особенности черепа. В строении черепа весьма заметны возрастные различия. Мозговой череп у новорожденного относительно больше, чем лицевой, что связано с некоторым отставанием развития жевательного аппарата по сравнению с развитием мозга и органов чувств.

Швы черепа как таковые у новорожденного отсутствуют. В области крыши черепа между отдельными костями имеются значительные прослойки соединительной ткани, образующие в некоторых местах расширения, именуемые родничками. Наиболее крупными из них являются передний (лобный) и задний (затылочный). По бокам находятся парные роднички – переднебоковой (клиновидный) и заднебоковой (сосцевидный). В области родничков мозг прикрыт лишь тонкой соединительнотканной оболочкой, через которую под кожей легко ощутима пульсация артерий мозга.

Зарастание всех родничков кроме лобного происходит в первые месяцы. Лобный родничок зарастает на втором году жизни. После 30-летнего возраста швы черепа постепенно начинают зарастать.

У лиц старшего возраста крыша черепа обычно представляет собой одно сплошное костное образование. К возрастным изменениям черепа у лиц пожилого возраста можно отнести уменьшение высоты лицевого черепа, что связано с выпадением зубов и атрофией зубных лунок, а также увеличением хрупкости костей.

Индивидуальные особенности черепа также значительно варьируются. Можно видеть две крайние формы черепа: длинноголовую и короткоголовую. Если величину наибольшего поперечного размера черепа разделить на величину продольного размера (от надпереносья до наружного затылочного возвышения), то получится некоторая отвлеченная величина, индекс. который для длинноголовых (долихоцефалов) не превышает 75 (условно, чтобы не иметь дела с десятичными дробями, полученное частное умножают на сто), а для короткоголовых (брахицефалов) – больше 80. Индекс 75 и 80 характеризует средний тип (мезоцефалов).

При рассмотрении головы в профиль можно видеть, что у одних людей сравнительно больше выступает верхняя часть черепа, а у других – нижняя. Если провести прямую, соединяющую надпереносье и наиболее выступающий кпереди край верхней челюсти, то можно определить угол между этой прямой и горизонтальной плоскостью, идущей через наружный слуховой проход и нижнюю стенку глазницы, - лицевой угол. Он колеблется от 80 до 90^0. Его уменьшение характеризует так называемый прогнатизм черепа, а его увеличение – ортогнатизм черепа. У новорожденных и детей череп более ортогнатичен, чем у взрослых. У мужчин он более прогнатичен, чем у женщин.

Скелет нижней конечности.

Скелет нижних конечностей развивается в непосредственной связи со специфичным вертикальным положением тела человека в пространстве.

И при стоянии, и при перемещении в пространстве (локомоции) тело человека опирается на нижние конечности. В отличии от верхней конечности, которая у человека выполняет хватательную функцию, анатомо-физиологические особенности нижней конечности обусловлены локомоторной функцией.

В нижней конечности различают: тазовый пояс и свободную нижнюю конечность. Пояс нижней конечности служит для соединения свободной нижней конечности с туловищем. В составе свободной нижней конечности выделяют: бедро, голень и стопу.

Кости пояса нижней конечности.

Пояс нижней конечности с каждой стороны образует одна тазовая кость.

Тазовая кость (os coxae) имеет сложную форму и принадлежит большей своей частью к типу плоских костей. Тазовая кость состоит из трёх костей: подвздошной, седалищной и лобковой, которые принимают участие в образовании вертлужной впадины, служащей для сочленения таза с головкой бедра. Каждая из этих костей закладывается у зародыша как самостоятельная, но примерно к 14-16 летнему возрасту, они срастаются между собой, образуя единую тазовую кость.

Соединение костей пояса нижней конечности

Тазовые кости соединяются между собой спереди, образуя лобковый симфиз, а также с крестцом сзади с помощью крестцово-подвздошных суставов. Сочленения костей тазового пояса отличаются чрезвычайно малой подвижностью, в результате чего тазовые кости прочно соединены со скелетом туловища и образуют вместе с крестцом и копчиком единое костное кольцо-таз (pelvis)

Возрастные, половые и индивидуальные особенности строения таза

Таз, будучи образованным, из тазовых костей, крестца и копчика, жестко соединенных между собой, служит опорой для туловища и нижних конечностей. В составе таза выделяют большой таз - его верхний отдел и малый таз - нижний отдел. Границей между большим и малым тазом служит пограничная линия, идущая по верхнему краю лобкового симфиза, далее вдоль дугообразных линий на подвздошных костях и достигающая сзади мыса.

Большой таз служит опорой для внутренних органов брюшной полости, для прикрепления мышц брюшной стенки. Малый таз имеет вид канала с двумя отверстиями, верхним и нижним. Верхнее отверстие носит название входа в полость малого таза, нижнее - выхода. В малом тазу находится целый ряд органов (мочевой пузырь, прямая кишка, у женщин - матка, влагалище и др.).

Таким образом, в механическом отношении таз представляет собой как бы две костные дуги, из которых одна образована крестцом, подвздошными и лобковыми костями, а другая - крестцом, седалищными костями и нисходящими ветвями лобковых костей. Сопротивляемость таза на внешнюю нагрузку очень велика, он может выдерживать давление более 1200 кг.

Кости свободной нижней конечности

Бедренная кость (femur) - наиболее крупная трубчатая кость. На проксимальном эпифизе находится головка бедренной кости, имеющая суставную поверхность, которая служит для сочленения с вертлужной впадиной. В том месте, где шейка переходит в тело, находятся два бугра: большой вертел и малый вертел. Кнутри от большого вертела, со стороны шейки бедра, находится вертельная ямка. Оба вертела соединены спереди межвертельной линией, а сзади - хорошо выраженным межвертельным гребнем. Все эти выступы и ямки служат для прикрепления мышц. Дистальный конец тела бедренной кости, расширяясь, без резкой границы переходят в два мыщелка - медиальный и латеральный, между которыми находится межмыщелковая ямка, хорошо видимая сзади.

Надколенник (patella) находится спереди дистального эпифиза бедренной кости и по форме несколько напоминает двояковыпуклую линзу с более тупым верхним краем и сужением книзу. Надколенник является наиболее крупной сесамовидной костью. Он увеличивает плечо силы четырехглавой мышцы бедра, в толще сухожилия которой находится.

Большеберцовая кость (tibia) на верхнем своём конце расширяется, образуя медиальный и латеральный мыщелки. На дистальном эпифизе большеберцовой кости находится нижняя суставная поверхность, служащая для сочленения с таранной костью.

Малоберцовая кость (fibula)длинна и тонка и расположена латерально. В верхнем конце она имеет утолщение, головку, сочленяющуюся с большеберцовой костью.

Кости стопы. Скелет стопы состоит из трех отделов: предплюсны (tarsus), плюсны (metatarsus) и пальцев (digiti).

Кости предплюсны. Задний отдел предплюсны составляют таранная и пяточная кости, передний – ладьевидная, кубовидная и три клиновидных.

Кости плюсны. Каждая из пяти плюсневых костей имеет трубчатую форму. На них различают основание, тело и головку. Тело любой плюсневой кости по своей форме напоминает трехгранную призму. Наиболее длинной костью является - вторая, наиболее короткой и толстой – первая. Кости плюсны расположены в разных плоскостях и образуют в поперечном направлении свод.

Кости пальцев. Пальцы стопы состоят из фаланг. Как и на кисти, первый палец стопы имеет две фаланги, а остальные - по три. Нередко две фаланги пятого пальца срастаются между собой так, что его скелет может иметь две фаланги.

Соединение костей свободной нижней конечности

Тазобедренный сустав (articulation coxae). В образовании тазобедренного сустава участвует вертлужная впадина тазовой кости, и головка бедренной кости. Глубина вертлужной впадины увеличивается за счет вертлужной губы, которая прикрепляется к краю вертлужной впадины. Капсула тазобедренного сустава очень прочна. По форме тазобедренный сустав является шаровидным и имеет три оси вращения: поперечную, сагиттальную и вертикальную. Соответственно этим осям бедро может производить сгибание (движение вперёд) и разгибание (движение назад), отведение и приведение, повороты внутрь (пронация) и кнаружи (супинация), а так - же круговое движение (циркумдукцию). Величина подвижности бедра в тазобедренном суставе при измерении её на живом человеке при сгибании и разгибании составляет 120 градусов; из них приблизительно 105 градусов приходится на сгибание и 15 на разгибание. Ограниченность степени разгибания бедра связана с особенностями устройства его связочного аппарата степень отведения бедра кнаружи от серединной плоскости связана с положением бедра. Если отводить бедро в положении супинации то степень эта будет значительно больше, чем в том случае, когда при отведении бедро удерживается в среднем положении, с носком стопы, обращенным кпереди. Вокруг вертикальной оси тазобедренного сустава возможен поворот опущенной, неопирающейся ноги приблизительно на 50 градусов. Под влиянием

систематической тренировки подвижность бедра вокруг вертикальной оси тазобедренного сустава увеличивается.

Коленный сустав является мыщелковым суставом. По мере сгибания голени благодаря уменьшению радиуса кривизны суставной поверхности бедренной кости в нем могут происходить также движение, несколько сходные с движениями в шаровидном суставе (небольшие пронация, супинация и циркумдукция). В образовании коленного сустава принимают участие мыщелки бедра, верхняя суставная поверхность большеберцовой кости и надколенник. При сгибании и разгибании ноги в коленном суставе движение в основном происходит между мыщелками бедра и менисками, в то время как при пронации и супинации – между менисками и большеберцовой костью. Мениски имеют приблизительно полулунную форму. Капсула коленного сустава имеет большие размеры, но в значительной своей части тонка. Коленный сустав укреплён целым рядом связок. Спереди коленного сустава проходит сухожилие четырехглавой мышцы бедра, в составе которого имеется крупная сесамовидная кость - надколенник. Самая дистальная часть сухожилия, идущая от надколенника до бугристой большеберцовой кости, именуется связкой надколенника. Коленный сустав характеризуется исключительно высокой подвижностью в нем вокруг поперечной оси. В градусах эту подвижность можно выразить следующим образом: активное сгибание – 130 градусов, пассивное сгибание – еще дополнительно 30 градусов; максимальное разгибание из среднего положения 10-12 градусов. Таким образом, общая подвижность достигает 170 градусов. По мере сгибания в коленном суставе его коллатеральные связки расслабляются, и тогда становятся возможными некоторые вращательное и круговое движение. При полном разгибании голени в этом суставе можно наблюдать так называемую < заключительную супинацию>, которая связана с тем, что медиальный мыщелок бедра больше латерального.

Соединение костей голени. Между обеими костями голени - большеберцовой и малоберцовой – располагается межкостная перепонка голени. Головка малоберцовой кости сочленяется с большеберцовой костью при помощи сустава, имеющего плоскую форму и укрепленного спереди и сзади связочным аппаратом. Нижние концы костей голени соединены синдесмозом. Соединения между костями относятся к малоподвижным.

Голено – стопный сустав (articulatio talocruralis) образован костями голени и таранной костью. Суставные поверхности костей голени и их лодыжек наподобие вилки охватывают блок таранной кости. Голено – стопный сустав имеет блоковидную форму. В этом суставе вокруг поперечной оси, проходящей через блок таранной кости, возможны: сгибание (движение в сторону подошвенной поверхности) и разгибание (движение в сторону ее тыльной поверхности). Величина подвижности при сгибании и разгибании достигает 90 градусов. Введу того, что блок сзади несколько суживается, при сгибании стопы становится возможным ее некоторое приведение и отведение. Сустав укреплен связками, расположенными на его внутренней и наружной сторонах. Одной из характерных возрастных особенностей этого сустава является то, что у взрослых он имеет большую подвижность в сторону подошвенной поверхности стопы, в то время как у детей, особенно у новорожденных, - в сторону тыла стопы.

Подтаранный сустав (articulation subtalaris) образован таранной и пяточной костями, находится в заднем их отделе. Он имеет цилиндрическую форму с осью вращения в сагиттальной плоскости. В переднем отделе между таранной и пяточной костями располагается таранно – пяточно – ладьевидный сустав. Движения в нем и в подтаранном суставах функционально сопряжены; они образуют одно комбинированное сочленение с осью вращения, проходящей через головку таранной кости и пяточный бугор. Вокруг этой оси происходит пронация и супинация стопы; объем движений достигает примерно 55 градусов. Оба сустава укреплены мощным синдесмозом – межкостной таранно-пяточной связкой. Стопа ребенка, особенно первого года жизни, имеет отчетливо супинаторное положение, в результате чего ребенок, начиная ходить, нередко ставит её не на всю подошвенную поверхность, а только на наружный край.

Предплюсне – плюсневые суставы расположены между костями предплюсны, а также между костями предплюсны и плюсны. Эти суставы мелкие, преимущественно плоской формы. На подошвенной и тыльной поверхностях стопы хорошо развиты связки, среди которых

необходимо отметить мощный синдесмоз – длинную подошвенную связку. Которая идет от пяточной кости к основаниям 2- 5 плюсневых костей.

Плюсне – фаланговые суставы имеют шаровидную форму, однако подвижность в них сравнительно невелика. Преимущественно в них возможны сгибание и разгибание пальцев.

Межфаланговые суставы стопы находятся между отдельными фалангами пальцев и имеют блоковидную форму; с боков они укреплены коллатеральными связками.

Стопа в целом является одним из важных элементов опорного аппарата человеческого тела. Благодаря сводчатому строению, она обладает хорошо выраженными рессорными свойствами. При вертикальном положении тела стопа опирается на бугор пяточной кости и головки плюсневых костей, остальные кости приподняты над опорной поверхностью и, будучи жестко связанными, между собой синдесмозами, образуют своды стопы. Важная роль в формировании сводов стопы принадлежит углу между телом и бугром пяточной кости, а также связочному аппарату стопы, участвующему в образовании ее твердой основы. В удержании сводов стопы помимо упомянутых связок важную роль играют также мышцы стопы, идущие как в продольном направлении (сгибатели пальцев), так и в поперечном (длинная малоберцовая мышца, поперечная головка приводящей мышцы большого пальца и др.) В зависимости от степени выраженности сводов принято различать стопу нормальную, сильно сводчатую и плоскую. Первая на отпечатке подошвенной поверхности имеет перешеек, который соединяет область, соответствующую пяточной кости, с областью головок плюсневых костей. У сильно сводчатой стопы это соединение, а, следовательно, и опора посередине отсутствуют, она оставляет отпечатки только своим передним и задним отделами. Наоборот, плоская стопа даёт сплошной отпечаток, без выемки в среднем отделе. Между тремя формами стопы имеются переходные формы: стопа слегка сводчатая, уплощенная и прочее. Необходимо различать плоскостопие анатомическое и плоскостопие функциональное, истинное. Первый вид плоскостопия характеризуется тем, что стопа сохраняет хорошую подвижность в отдельных своих суставах. При этом может быть хорошее отталкивание при прыжке, и стопа функционирует как нормальная. Второй вид плоскостопия характеризуется тем, что подвижность в её суставах крайне ограничена. Это плоскостопие обычно и имеют в виду, когда говорят о недостатках плоской стопы как опорного и рессорного органа.

Скелет туловища

Позвоночный столб

Позвоночный столб является осевым скелетом туловища и выполняет роль твёрдой опоры тела. Он защищает находящий внутри позвоночного канала спиной мозг и участвует в движениях туловища и головы. Позвоночный столб состоит из отдельных костных сегментов – позвонков, которые последовательно соединяются друг с другом. Различают 7 шейных, 12 грудных, 5 поясничных, 5 крестцовых и 4 – 5 копчиковых позвонков. Крестцовые и копчиковые позвонки, стараясь между собой, образуют отдельные кости: крестец и копчик.

Позвонок (vertebra) имеет спереди массивное тело, а сзади дугу с отходящими от нее отростками.

Первый шейный позвонок, атлант, не имеет тела, вырезок, остистого отростка и представляет собой кольцо, образованное передней и задней дугами.

Второй шейный позвонок, осевой позвонок, имеет дополнительный отросток, так называемый зуб, который представляет собой не что иное, как часть тела атланта, приросшую ко второму позвонку.

Выступающий позвонок, имеет хорошо развитый остистый отросток, резко выдающийся под кожей. Он легко прощупывается и служит опознавательной точкой для отчета позвонков.

Грудные позвонки (vertebrae thoracicae) сочленяются с ребрами , поэтому они имеют на боковой поверхности своего тела, у тела соединения дуги позвонка с его телом реберные ямки.

Поясничные (vertebrae lumbales) позвонки отличаются массивностью тела. Они имеют короткий, но толстый остистый отросток, направленный горизонтально кзади.

Крестец (os sacrum) образуется от слияния 5 крестцовых позвонков. Он представляет собой массивное образование треугольной формы, обращенное основанием кверху, а клиновидной вершиной книзу.

Копчик (os coccygis) чаще всего состоит из 4 позвонков. Из них лучше всего выражен первый, остальные же обычно представляют собой небольшие косточки шаровидной формы, соответствующие телам позвонков.

Соединения позвонков. Различают соединения: между телами позвонков, между их дугами и между отростками.

Между телами позвонков располагаются межпозвоночные диски, соединяющие их в единую твердую опору туловища.

Между дугами позвонков располагаются очень крепкие связки, состоящие из эластиновых волокон, которые придают связками желтый цвет.

Между остистыми отростками позвонков находятся межостистые связки, а между поперечными – межпоперечные.

Соединения черепа с позвоночным столбом имеет свои особенности и представляет собой комбинацию нескольких сочленений между атлантом и затылочной костью (атланто - затылочный сустав), а также атлантом и осевым позвонком (атланто – осевой сустав). Подобная комбинация сочленений обусловливает большую свободу движений головы вокруг трех осей, как в шаровидном суставе.

Соединение крестца с копчиком в молодом возрасте имеет суставную полость, которая с годами превращается в синхондроз.

Изгибы позвоночного столба. Позвоночный столб имеет изгибы: в горизонтальной и фронтальной плоскостях: кпереди – лордозы, кзади – кифозы, в сторону, правую и левую, - сколиозы.

По мере формирования изгибов позвоночного столба меняется и форма межпозвоночных дисков.

Поскольку с возрастом эластические свойства межпозвоночных дисков уменьшаются, восстановление их формы в случае ее изменения становится трудным. Поэтому принято считать, что предупредить сутуловатость, связанную с деформацией межпозвоночных хрящей, легче, чем ее исправить.

Физические упражнения оказывают очень большое влияние на развитие позвоночного столба, предупреждая развитие сутулости, патологических боковых искривлений, и являются также мощным средством для исправления имеющихся дефектов.

Движения позвоночного столба возможны вокруг трех осей: вокруг поперечной оси – сгибание (до 160 градусов) и разгибание (до 145 градусов) вокруг сагиттальной оси – отведение и приведение (наклоны в сторону с общей амплитудой движения 165 градусов) вокруг вертикальной оси – скручивание туловища (поворот в стороны с общей амплитудой движения 165 градусов) наряду с этим позвоночный столб участвует в круговом движении туловища, когда происходит пересечение осей вращения (сагиттальное и поперечное). При сокращении и ослаблении мускулатуры туловища возможны пружинящие движения – когда наблюдаются чередующиеся увеличение и сглаживание изгибов позвоночного столба.

Для огромного большинства положений тела характерно давление на позвоночный столб, направленное сверху вниз – к крестцу. Оно оказывает известное сплющивающее действие на межпозвоночный диск. При стойке на кистях также происходит сдавливание дисков, однако направленно оно на обратную сторону, то есть от крестца к пояснице и грудным позвонкам. При различных висах (например, при висе на кистях), а также при упорах (например, на кольцах или на параллельных брусьях) сила тяжести оказывает не сдавливающее, а, наоборот, растягивающее действие на межпозвоночные диски грудных и поясничных позвонков.

Лекция 6. Структурно-функциональная организация опорно-двигательного аппарата (мышечная система). Телосложение человека. Анатомическая номенклатура

Мышцы верхней конечности.

Верхняя конечность является наиболее подвижной частью двигательного аппарата человеческого тела. Высокая степень подвижности звеньев обусловлена хорошо развитой мускулатурой ,которую принято подразделять на: мышцы пояса верхней конечности и мышцы свободной верхней конечности.

Мышцы пояса верхней конечности.

К мышцам пояса верхней конечности относятся: дельтовидная мышца, надостная и подостная мышцы,

Малая и большая круглые мышцы, подлопаточная мышца.

Дельтовидная мышца располагается над плечевым суставом. Она начинается от ости лопатки, акромиона и акроминального конца ключицы, а прикрепляется на плечевой кости к дельтовидной бугристости. Дельтовидная мышца состоит из трех частей- передней, начинающейся от ключицы, средней - от акромиона и задней – от ости лопатки.

Функции дельтовидной мышцы сложны и многообразны., если попеременно работают то передняя, то задняя части мышцы, то происходит сгибание и разгибание конечностей. Если же напрягается вся мышца, то ее передняя и задняя части действуют одна по отношению к другой под некоторым углом и направление их равнодействующей совпадает с направлением волокон средней части мышцы. Таким образом, напрягаясь целиком, эта мышца производит отведение плеча.

Поскольку мышца прикрепляется к дельтовидной бугристости, располагающейся снаружи и спереди в верхней половине плечевой кости , она может участвовать также и во вращении ее вокруг вертикальной оси, а именно: передняя ,ключичная, часть мышцы не только поднимает руку кпереди(сгибание), но и пронирует ее, а задняя часть не только разгибает, но и супинирует. Если передняя часть дельтовидной мышцы работает совместно со средней, то по правилу параллелограмма сил мышца сгибает и несколько отводит руку.

Дельтовидная мышца в значительной мере способствует укреплению плечевого сустава. Образуя ярко выраженную выпуклость, она обусловливает форму всей области сустава.

Надостная мышца находится в надостной ямке лопатки. Она начинается от этой ямки и прикрепляется к большому бугорку плечевой кости, а также отчасти к капсуле плечевого сустава.

Функция мышцы заключается в отведении плеча и натягивании суставной капсулы плечевого сустава при этом движении.

Подостная мышца расположена в подостной ямке лопатки. Функция подостной мышцы заключается в приведении, супинации и разгибании плеча в плечевом суставе.

Малая круглая мышца начинается от лопатки и прикрепляется к большому бугорку плечевой кости. Функция ее состоит в том, что она способствует приведению, супинации и разгибанию плеча.

Большая круглая мышца начинается от нижнего угла лопатки и прикрепляется к гребешку малого бугорка плечевой кости. Функция большой круглой мышцы заключается в приведении , пронации и разгибании плеча.

Подлопаточная мышца находится на передней поверхности лопатки , заполняя подлопаточную ямку. Функция подлопаточной мышцы заключается в том, что, работая совместно с предыдущими мышцами ,она приводит плечо ; действуя же изолированно, является его пронатором.

Мышцы свободной верхней конечности

В зависимости от расположения мышц свободной верхней конечности их разделяют на три топографо-анатомические группы: мышцы плеча, мышцы предплечья и мышцы кисти.

Мышцы плеча

Мышца плеча, в свою очередь, делятся на две группы.

Переднюю группу составляют мышцы–сгибатели: клювовидно- плечевая мышца, плечевая мышца и двуглавая мышца плеча. К задней группе относятся мышцы-разгибатели: трехглавая мышца плеча и локтевая мышца.

Клювовидно-плечевая мышца начинается от клювовидного отростка лопатки, а прикрепляется к плечевой кости на уровне верхнего края плечевой мышцы.

Функция клювовидно- плечевой мышцы заключается в сгибании плеча, а также отчасти в его приведении и пронации.

Плечевая мышца начинается от нижней половины передней поверхности плечевой кости и от мышечных перегородок плеча, а прикрепляется к бугристости локтевой кости и ее венечному отростку. Плечевая мышца покрыта спереди двуглавой мышцей плеча.

Функция плечевой мышцы состоит в её участии в сгибании предплечья.

Двуглавая мышца плеча имеет две головки, начинающиеся на лопатке, и прикрепляется на предплечье к бугристости лучевой кости и фасции предплечья. По отношению к плечевому суставу двуглавая мышца плеча является сгибателем плеча, а по отношению же к локтевому- сгибателем и супинатором предплечья.

Так как две головки двуглавой мышцы плеча, длинная и короткая, прикрепляются к лопатке на некотором расстоянии друг от друга, то функции их в отношении движении плеча неодинаковы: длинная головка сгибает и отводит плечо, короткая сгибает и приводит его. В отношении предплечья двуглавая мышца плеча является мощным сгибателем, т.к. имеет значительно большее, чем плечевая мышца, плечо силы, и, кроме того, супинатором, гораздо более сильным, чем супинатор предплечья.

Двуглавая мышца плеча расположена на передней его поверхности непосредственно под кожей и собственной фасцией; мышца легко прощупывается в своей мышечной части.

Трехглавая мышца плеча расположена на задней поверхности плеча, имеет три головки и является двусуставной мышцей. Она участвует в движениях, как плеча, так и предплечья, вызывая разгибание и приведение в плечевом суставе, и разгибание в локтевом.

Длинная головка трехглавой мышцы начинается от подсуставного бугорка лопатки**,** а медиальная и латеральная головки- от задней поверхности плечевой кости. Все три головки сходятся вместе к одному сухожилию, которое, заканчиваясь на предплечье, прикрепляется к локтевому отростку лучевой кости.

Эта крупная мышца лежит поверхностно под кожей. По сравнению со своими антагонистами, сгибателями плеча и предплечья, она более слабая.

Локтевая мышца начинается от латерального надмыщелка плечевой кости и лучевой коллатеральной связки, прикрепляется она к верхнему отделу задней поверхности. Функция мышцы заключается в разгибании предплечья.

Подмышечная полость по форме несколько напоминает пирамиду, обращенную основанием книзу и кнаружи, а вершиной - кверху и кнутри.

Мышцы предплечья.

Мышцы предплечья делятся на две группы: переднюю составляют сгибатели предплечья, кисти и пальцев, а также пронаторы предплечья; заднюю – разгибатели предплечья, кисти и пальцев, а также супинатор предплечья. Эти группы мышц имеют *поверхностный и глубокий слои.*

К поверхностному слою передней группы мышц относятся: круглый пронатор, лучевой сгибатель кисти, локтевой сгибатель кисти, длинная ладонная мышца и поверхностный сгибатель пальцев, а к глубокому слою – глубокий сгибатель пальцев, длинный сгибатель большого пальца и квадратный пронатор.

Круглый пронатор идет наискось сверху и снутри книзу и кнаружи. Он начинается от медиального надмыщелка плечевой кости и отчасти от венечного отростка локтевой кости, а прикрепляется к наружной и передней поверхностям лучевой кости в области ее середины.

Функция этой мышцы состоит в том, что она участвует в сгибании и пронации предплечья. Если при напряжении мышцы пронация невозможна из-за работы антагонистов, а для сгибания препятствия со стороны разгибателей предплечья нет, то эта мышца работает как сгибатель. В противоположном случае она работает как пронатор**.**

Лучевой сгибатель запястья эта мышца имеет веретенообразную форму и лежит поверхностно под кожей; в нижней трети предплечья легко прощупывается её сухожилие.

Функция лучевого сгибателя запястья определяется тем, что он является многосуставной мышцей, участвующей не только в движениях луче-запястного и запястно-пястного суставов, но также и в сгибании предплечья в локтевом суставе. Локтевой сгибатель имеет две головки – плечевую и локтевую. При своем сокращении мышца натягивает ладонный апоневроз и участвует в сгибании кисти.

Поверхностный сгибатель пальцев

Эта мышца находится в промежутке между локтевым и лучевым сгибателями запястья и несколько прикрыта ими, а также длинной ладонной мышцей, плече – лучевой мышцей и круглым пронатором. Функция поверхностного сгибателя пальцев заключается в сгибании средних фаланг. Являясь многосуставной мышцей, он вызывает также сгибание во всех суставах кисти, кроме дистальных межфаланговых.

Глубокий сгибатель пальцев

Он начинается от двух верхних третий ладонной поверхности локтевой кости и отчасти от межкостной перепонки. Функция глубокого сгибателя пальцев заключается в том, что он производит сгибание во всех суставах кисти, поскольку является многосуставной мышцей.

Длинный сгибатель большого пальца

Начинается от ладонной поверхности лучевой кости, и доходит до дистальной фаланги большого пальца, к которому и прикрепляется. Функция длинного сгибателя большого пальца в том, что он производит сгибание во всех суставах, около которых проходит, и, в частности, сгибает дистальную фалангу большого пальца.

Плече – лучевая мышца

Начинается от плечевой кости выше ее латерального надмыщелка и от наружной межмышечной перегородки, а прикрепляется над латеральным шиловидным отростком к лучевой кости. Функция этой мышцы заключается в том, что она является не только сгибателем предплечья, но и участвует в супинации его, если оно пронировано. Если же предплечье супинированно, эта мышца, сокращаясь, его пронирует.

Длинный лучевой разгибатель запястья Расположен поверхностно под кожей и при своем сокращении нередко бывает хорошо виден. Функция длинного лучевого разгибателя запястья заключается в том, что он является сильным разгибателем кисти. Работая изолированно, она производит ее разгибание и некоторое отведение.

Кроткий лучевой разгибатель запястья- прикрепляется к основанию третьей пястной кости. Функция короткого разгибателя состоит в том ,что он не только разгибает кисть, но и одновременно отводит её .

Локтевой разгибатель запястья начинается от латерального надмыщелка плечевой кости, прикрепляется к основанию пятой пястной кости. Функция мышцы заключается в разгибании и приведении кисти.

Разгибатель пальцев начинается от латерального надмыщелка плечевой кости, крепится к средней фаланге. Разгибатель мизинца фактически является частью разгибателя пальцев и имеет общее с ним начало. *Разгибатель указательного пальца; длинная мышца, отводящая большой палец, а так же длинный и короткий разгибатели большого пальца* располагаются глубже и начинаются от тыльной части поверхности локтевой кости и межкостной перепонки предплечья. Каждая мышца прикрепляется к фалангам соответствующего пальца, производит их разгибание, за исключением лишь одной мышцы, отводящей большой палец, которая отводит его в сторону.

Мышца- супинатор на костях предплечья и со всех сторон закрыта другими мышцами. Функция этой мышцы заключается в том, что она вызывает поворот лучевой кости кнаружи в проксимальном и дистанальном луче - костевых суставах и работает как супинатор предплечья.

Мышцы кисти.

На кисти мышцы располагаются лишь на ладонной стороне. Они образуют три группы: среднюю, группу большого пальца и группу мышц малого пальца.

Средняя группа мышц кисти . Функция состоит в сгибании проксимальных фаланг этих пальцев. Ладонные межкостные мышцы приводят пальцы кисти к среднему пальцу , а тыльные мышцы разводят их в сторону.

Группа мышц большого пальца :короткая мышца, отводящая большой палец, которая прикрепляется к его проксимальной фаланге; короткий сгибатель большого пальца; мышцу, противопоставляющую большой палец; мышцу, при приводящую большой палец. Функция этих мышц обозначена в названии каждой мышцы.

Группа мышц большого пальца на внутренней стороне ладони. Сюда относятся: короткая ладонная мышца; мышца, отводящая мизинец; короткий сгибатель мизинца и мышца, противопоставляющая мизинец.

Фасции верхней конечности

Вся верхняя конечность окружена под кожей общей очень тонкой поверхностной фасцией, полностью соответствующей форме конечностей. Дельтовидная фасция своим поверхностным листком покрывает снаружи дельтовидную мышцу. Подмышечная фасция выстилает одноименную ямку, переходя в дистальном направлении в фасцию плеча. Фасция плеча непосредственно переходит в дистальном направлении в фасцию предплечья. Фасция предплечья не во всех местах выражена одинаково хорошо. Она имеет утолщение в нижней части предплечья. Фасция предплечья в дистальном направлении переходит в фасцию кисти.

Фиброзные и синовиальные влагалища сухожилий пальцев кисти.

Представляют собой фиброзные или костно – фиброзные каналы, внутри которых находятся синовиальные влагалища, в некоторых местах выходящие за пределы этих каналов.

Движения пояса верхней конечности

Пояс верхней конечности служит не только опорой верхней конечности, но и увеличивает ее подвижность своими движениями. В движениях пояса верхней конечности участвуют не только мышцы, имеющие здесь свои места прикрепления, но также большая грудная мышца и широчайшая мышца спины(через плечевую кость).

Все многообразие сложных движений пояса верхней конечности можно разложить на простые двигательные акты:

1)движения вперед и назад (первое сопровождается отведением лопатки от позвоночного столба, а второе -приведением ее);

2)поднимание и опускание лопатки и ключицы;

3)движение лопатки нижним углом внутрь и кнаружи;

4)круговое движение наружным концом ключицы и лопаткой.

Движение пояса верхней конечности вперед производят следующие мышцы:

1)большая грудная мышца(через плечевую кость);

2)малая грудная мышца;

3)передняя зубчатая мышца.

Движение пояса верхней конечности назад производят:

1)трапециевидная мышца,

2) большая и малая ромбовидные мышцы,

3)широчайшая мышца спины(через плечевую кость).

Поднимание пояса верхней конечности происходит при одновременном сокращении следующих мышц:

1) верхних пучков трапециевидной мышцы, которые тянут вверх наружный конец ключицы и плечевой отросток лопатки;

2)мышцы, поднимающие лопатку;

3)ромбовидных мышц, при разложении равнодействующей которых имеется некоторая составляющая, направленная кверху;

4)грудино-ключично-сосцевидной мыщцы (при фиксированном положении головы и шеи)

Для движения пояса верхней конечности вниз достаточно расслабления мышц, поднимающих его, так как при этом он опускается под влиянием тяжести верхней конечности. Активному опусканию его способствуют:

1) малая грудная мышца,
2) подключичная мышца,
3) нижние пучки трапециевидной мышцы,
4) нижние зубцы передней зубчатой мышцы,

5) нижние пучки большой грудной мышцы,
6) нижние пучки широчайшей мышцы спины.

Вращение лопатки нижним углом кнаружи имеет очень важное значение , так как благодаря этому движению верхняя конечность поднимается выше уровня пояса верхней конечности. Оно происходит в результате:

1) действия пары сил, образуемой верхней и нижней частями трапециевидной мышцы;
2) сокращения передней зубчатой мышцы.

Вращение лопатки нижним углом внутрь происходит под действием силы тяжести верхней конечности. Выполнению этого движения помогают:

1)большая и малая грудные мышцы,
2)нижняя часть большой ромбовидной мышцы,
3)широчайшая мышца спины.

Круговое движение пояса верхней конечности происходит в результате поочередного сокращения всех мышц, действующих на него.

Движения свободной верхней конечности

Движения свободной верхней конечности определяются допустимыми степенями свободы в ее суставах.

Отведение плеча:

1) дельтовидная мышца,
2) надостная мышца.

Приведение плеча:

1)большая грудная мышца,
2)широчайшая мышца спины,
3)подостная мышца,
4)большая и малая круглые мышцы,
5)подлопаточная мышца,
6)длинная головка трехглавой мышцы плеча,
7)клювовидно-плечевая мышца.

Сгибание плеча:

1)передняя часть дельтовидной мышцы,
2)большая грудная мышца,
3)клювовидно-плечевая мышца,
4)двуглавая мышца плеча.

Разгибание плеча:

1)задняя часть дельтовидной мышцы,
2)широчайшая мышца спины,
3)подостная мышца,
4)большая и малая круглые мышцы,
5)трехглавая мышца плеча.

Пронация плеча:

1)подлопаточная мышца,
2)большая грудная мышца,
3)передняя часть дельтовидной мышцы,
4)широчайшая мышца спины,
5)большая круглая мышца,
6)клювовидно-плечевая мышца.

Супинация плеча:

1)подостная мышца,

2)малая круглая мышца,

3)задняя часть дельтовидной мышцы.

Круговое движение плеча происходит при поочередном сокращении всех мышц, расположенных вокруг плечевого сустава.

В движениях предплечья участвуют следующие мышцы:

Сгибание предплечья:

1)Двуглавая мышца плеча,

2)плечевая мышца,

3)плече-лучевая мышца,

4)круглый пронатор(выполнению этого движения помогают также те мышцы, которые начинаются от внутреннего надмыщелка плечевой кости продолжаются на предплечье и кисть).

Разгибание предплечья:

1)трехглавая мышца плеча,

2)локтевая мышца.

Пронация предплечья:

1)круглый пронатор,

2)квадратный пронатор,

3)плече-лучевая мышца(при исходном супинированном положении предплечья).

Супинация предплечья:

1)Двуглавая мышца плеча;

2)мышца-супинатор,

3)плече-лучевая мышца(при исходном пронированном положении предплечья).

Сгибание кисти:

1)лучевой сгибатель запястья,

2)локтевой сгибатель запястья,

3)длинная ладонная мышца,

4)поверхностный сгибатель пальцев,

5)глубокий сгибатель пальцев,

6)длинный сгибатель большого пальца. Последние три мышца производят одновременное сгибание пальцев кисти.

Разгибание кисти:

1)длинный лучевой разгибатель запястья,

2)короткий лучевой разгибатель запястья,

3)локтевой разгибатель запястья,

4)разгибатель пальцев,

5)разгибатель указательного пальца,

6)разгибатель мизинца,

7)длинный разгибатель большого пальца.

Приведение кисти:

1)локтевой сгибатель запястья;

2)локтевой разгибатель запястья.

Отведение кисти:

1)лучевой сгибатель запястья,

2)длинный лучевой разгибатель запястья,

3)короткий лучевой разгибатель запястья,

4)длинная мышца, отводящая большой палец,

5)длинный разгибатель большого пальца,

6)короткий разгибатель большого пальца.

Три последние мышцы принимают участие в этом движении при фиксированном положении большого

пальца.

Круговое движение кисти происходит в результате последовательного и поочередного сокращения ее сгибателей и разгибателей.

При сгибании пальцев на каждую его фалангу действует определенная мышца: на проксимальную фалангу –червеобразные, ладонные и тыльные межкостные мышцы;

На среднюю фалангу – поверхностный сгибатель пальцев; на дистальную фалангу - глубокий сгибатель пальцев.

Разгибание пальцев происходит в результате сокращения разгибателя пальцев, а также тех мышц, которые изолированно действуют на второй и пятый пальцы.

Наибольшей свободой движений обладает большой палец кисти. Он может производить следующие движения:

сгибание , разгибание, отведение, приведение, противопоставление(оппозиция) и отставление (репозиция),

а также круговые движения. Такое обилие движение большого пальца определяет его значимость в трудовых процессах .Для выполнения каждого из указанных движений существует специальная мышца. Функции всех мышц, действующих на большой палец ,сформулированы

в их названиях.

Мышцы головы и шеи

Мышцы головы

Все мышцы головы принято делить на две группы: мышцы жевательные и мышцы мимические.

Жевательные мышцы осуществляют поднимание нижней челюсти, движения ее вперед, назад и в стороны (вправо и влево).

Жевательная мышца (m. masseter) является наиболее поверхностно расположенной из всех жевательных мышц. Начинается на скуловой дуге и прикрепляется к жевательной бугристости на наружной поверхности ветви нижней челюсти. Это очень сильная мышца. Функция этой мышцы – поднимание нижней челюсти.

Височная мышца место начала на дне височной ямки и ограниченное место прикрепления к венечному отростку.

Основная функция мышцы заключается в поднимании нижней челюсти. Кроме того, своей задней частью она может передвигать нижнюю челюсть кзади.

Медиальная крыловидная мышца располагается в подвисочной ямке. Функция мышцы заключается в поднимании нижней челюсти и смещении ее в сторону.

Латеральная крыловидная мышца, начинается от верхнечелюстной поверхности большого крыла клиновидной кости и от наружной поверхности угла пластинки крыловидного отростка той же кости; прикрепляется мышца к шейке нижней челюсти, а кроме того некоторые ее волокна отходят к суставной сумке височно-нижнечелюстного сустава.

Функция мышцы в том, что она смещает нижнюю челюсть кпереди и в сторону. Если крыловидные мышцы правой и левой сторон работают одновременно, то нижняя челюсть смещается кпереди; если же сокращается мышца только на одной стороне, то нижняя челюсть сдвигается в противоположную сторону.

Опускается нижняя челюсть в результате сокращения тех мышц, которые расположены ниже нее – (описание дано в соответствующем разделе).

При жевании нижняя челюсть не только опускается и поднимается. Она также несколько смещается из стороны в сторону и совершает некоторые движения вперед и назад. Благодаря этим движениям происходит равномерное измельчение пищи.

Мимические мышцы. Мимика, как известно, составляет часть пантомимики, т.е. совокупности всех тех движений тела, которые служат для выражения различных эмоций, мыслей. Мимическим мыслям свойственно выражать то или иное переживание. Отличительная особенность их состоит в том, что все они начинаются на костях черепа, а прикрепляются преимущественно к коже лица.

Мимические мышцы в основном группируются около естественных отверстий: глазной щели, ротового отверстия, а также отчасти около носового отверстия.

Надчерепная мышца имеет несколько особое по сравнению с остальными мышцами строение

При поднимании бровей во время сокращения лобного брюшка образуются складки на коже лба. Они идут горизонтально в направлении, перпендикулярном к ходу волокон лобного брюшка. Число и глубина этих складок зависят главным образом от строения кожи. Чем она тоньше и эластичнее, тем больше образуется складок, но вместе с тем они мельче, но они значительно глубже.

Круговая мышца глаза – единственная мышца, суживающая глазную щель. Она располагается в окружности глазницы. Мышечные волокна, расположенные в области самих век, способствуют их смыканию.

Круговая мышца рта представляет собой хорошо развитую мышечную пластинку, идущую циркулярно по отношению к ротовому отверстию.

К мышцам, идущим радиально по отношению к ротовому отверстию, относятся: большая скуловая мышца; мышца, поднимающая верхнюю губу; мышца, поднимающая угол рта; мышца, опускающая нижнюю губу; мышца опускающая угол рта. Эти мышцы раскрывают ротовое отверстие.

Щечная мышца имеет четырехугольную форму и составляет основной слой толщи щеки. Она расположена под слизистой оболочкой, точнее, между нею и кожей.

Функция мышцы заключается в оттягивании угла рта кзади, в противодействии внутриротовому давлению и в прижимании щеки и губ к зубам и деснам верхней и нижней челюстей. Надо сказать, что некоторые люди путем длительных тренировок достигают высокого совершенства владения мимикой.

Мышцы шеи

Все мышцы шеи в зависимости от топографических и **ФУНКЦИОНАЛЬНЫХ ОТНОШЕНИЙ,** могут быть разделены на три группы:

1) наиболее поверхностно лежащие мышцы (подкожная мышца шеи и грудинно-ключично-сосцевидная мышца);

2) мышцы, прикрепляющиеся непосредственно к подъязычной кости;

3) глубоколежащие мышцы, прикрепляющиеся непосредственно к позвоночному столбу и идущие от позвоночного столба к ребрам.

Подкожная мышца шеи одна из немногих кожных мышц человека. Она находится непосредственно под кожей и имеет вид широкой мышечной пластинки с хорошо выраженной исчерченностью соответственно ходу мышечных пучков.

Местом начала и прикрепления подкожной мышцы шеи являются фасции тех областей, до которых распространяются ее волокна.

Функция мышцы заключается в том, что она натягивает кожу на шее и способствует ее отодвиганию кпереди. На этом основании можно считать, что данная мышца при своем сокращении способствует расширению кровеносных сосудов (главным образом вен) тогда, когда требуется ускоренный и усиленный отток крови от головы. Во всяком случае, при сильных физических напряжениях нередко можно наблюдать сокращение подкожной мышцы шеи.

Грудинно-ключичная-сосцевидная мышца, наиболее сильная мышца переднебокового отдела шеи. Под кожей в виде хорошо выраженного мышечного валика. У нее различают две головки: грудинную и ключичную. Местом прикрепления грудинно-ключично-сосцевидной мышцы является сосцевидный отросток височной кости.

Функция мышцы довольно сложна. Если голова и шея фиксированы напряжением остальных мышц, она может участвовать в поднимании пояса верхней конечности и отчасти в поднимании грудной клетки.

Ввиду того, что равнодействующая грудинно-ключично-сосцевидной мышцы проходит очень близко к переднезадней оси грудинно-ключичного сустава, момент вращения этой мышцы невелик. Значительно больше плечо рычага этой мышцы по отношению к осям вращения в межпозвоночных соединениях, а также в сочлинениях ребер с позвонками и черепа с атлантом.

Если работают одновременно левая и правая мышцы, то происходит сгибание шейного отдела позвоночного столба и разгибание головы (наклон назад) в атланто-затылочном сочленении. Если работает мышца одной стороны, то она поворачивает голову в противоположную сторону и наклоняет ее в свою сторону.

Мышцы, прикрепляющиеся к подъязычной кости, делят на две группы: мышцы, лежащие ниже, и мышцы, лежащие выше подъязычной кости. Первые оттягивают подъязычную кость и соединенную с ней гортань книзу, а вторые, наоборот, кверху. Все эти мышцы косвенно участвуют в сгибании позвоночного столба и оттягивании нижней челюсти книзу.

Ниже подъязычной кости расположены четыре мышцы: лопаточно-подъязычная, грудинно-подъязычная, грудинно-щитовидная и щито-подъязычная мышцы.

Лопаточно-подъязычная мышца способствует опусканию подъязычной кости.

Грудинно-подъязычная мышца начинается от задней поверхности рукоятки грудины и грудинного конца ключицы и прикрепляется к нижнему краю тела подъязычной кости. Грудинно-подъязычная мышца тянет подъязычную кость, а через нее и гортань книзу.

Грудинно-щитовидная мышца начинается от задней поверхности рукоятки грудины и от хряща первого ребра и прикрепляется к щитовидному хрящу гортани.

Щито-подъязычная мышца. При движениях щитовидного хряща верх и вниз грудинно-щитовидная и щито-подъязычная мышцы являются антагонистами.

Выше подъязычной кости расположены мышцы: двубрюшная, шило-подъязычная, челюстно-подъязычная и подбородочно - подъязычная.

Группа глубоких мышц шеи прилегает непосредственно к позвоночному столбу и участвуют в его движении. Общее направление этих мышц вертикальное. Все они могут быть разделены на латеральную и медиальную группы.

Латеральная группа – передняя, средняя и задняя лестничные мышцы.

Передняя лестничная мышца начинается от поперечных отростков третьего – шестого шейных позвонков и прикрепляется к лестничному бугорку первого ребра.

Средняя лестничная мышца – отпоперечных отростков всех шейных позвонков и прикрепляется к верхней поверхности первого ребра, кзади от места прикрепления предыдущей мышцы. Между этими мышцами образуется так называемое межлестничное пространство, в котором проходят сосуды и нервы.

Задняя лестничная мышца начинается также от поперечных отростков пятого и шестого шейных позвонков и прикрепляется ко второму ребру.

Общая функция лестничных мышц заключается в том, что они при фиксированной грудной клетке наклоняют в сторону и сгибают кпереди шейный отдел позвоночного столба. Крометого, эти мышцы, в особенности передняя лестничная, могут способствовать вращению шейного отдела позвоночного столба вокруг вертикальной оси, т.е. его скручиванию.

Медиальная группа глубоких мышц шеи включает четыре мышцы, идущие по сторонам от срединной плоскости тела на протяжении от третьего грудного позвонка до наружного основания черепа. К этим мышцам относятся: длинная мышца шеи, длинная мышца головы, передняя и латгральная прямые мышцы головы.

Длинная мышца шеи начинается от передней поверхности тел первого – третьего грудных позвонков и пятого – седьмого шейных позвонков и прикрепляется ко второму – четвертому шейных позвонкам и поперечным отросткам трех нижних шейных позвонков. Функция мышцы заключается в сгибании шейного отдела позвоночногостолба.

Движения шеи и головы

Движения шеи и головы неразрывно вязаны между собой, так как в значительной мере обусловлены подвижностью шейного отдела позвоночного столба. Различают следующие движения шеи и головы: сгибание и разгибание (наклон вперед и назад), наклон в сторону_(вправо и влево), повороты вокруг вертикальной оси (вправо_и влево), круговые движения.

Сгибание шеи и головы осуществляют мышцы, располагающиеся кпереди от шейного отдела позвоночного столба, при одновременном сокращении с правой и левой сторон. Такими мышцами являются:

1) длинная мышца головы;

2) длинная мышца шеи;

3) передняя и латеральная прямые мышцы головы;

4) лестничные мышцы (передняя, средняя и задняя);

5) грудино-ключично-сосцевидная мышца.

В этом движении также принимают участие мышцы, прикрепляющиеся к подъязычной кости.

Разгибание шеи и головы производят мышцы спины, прикрепляющиеся к основанию черепа и шейным позвонкам и располагающиеся: кзади от позвоночного столба, если они сокращаются одновременно справа и слева. К этим мышцам относятся:

1) трапециевидная мышца (ее верхний отдел);
2) ременные мышцы головы и шеи;
3) поперечно-остистая мышца;
4) мышца выпрямляющая туловище (ее верхний отдел);
5)короткие мышцы головы;
6) грудинно-ключично-сосцевидная мышца;
7) мышца, поднимающая лопатку;

Наклон головы и шеи в сторону происходит при одновременном сокращении на одной стороне сгибателей и разгибателей (причем наклон происходит в ту же сторону, на которой сокращаются мышцы). Значит, при сгибании и разгибании головы и шеи мышцы-сгибатели и мышцы-разгибатели на обеих сторонах тела работают как синергисты, а между собой они связаны антагонистическим отношением.

Поворот головы и шеи вправо и влево осуществляется преимущественно благодаря тем мышцам, которые имеют косое направление волокон по отношению к вертикальной оси. В повороте головы и шеи вправо участвуют:

1) ременные мышцы головы и шеи справа;
2) грудино-ключично-сосцевидная мышца слева;
3) нижняя косая мышца головы справа;
4) латеральная прямая мышца головы слева;
5) большая задана прямая мышца головы справа;
6) верящий отдел мышцы, выпрямляющей туловище (длиннейшая и полуостистая мышцы), справа;
7) лопаточно-подъязычная мышца справа.

Круговые движения головы и шеи происходят в результате последовательного сокращения мышц-сгибателей и мышц-разгибателей.

Мышцы нижней конечности.

Функциональное значение мышц нижней конечности заключается в том, что они обеспечивают движения в тазобедренном, коленном, голеностопном суставах и суставах стопы, а также статику и рессорные свойства нижней конечности.

Мышцы пояса нижней конечности.

В связи с тем, что кости пояса нижней конечности почти неподвижно соединяются с позвоночным столбом, нет мышц, которые совершали бы движения между поясом нижней конечности и позвоночным столбом. Мышцы пояса нижнее конечности – это, собственно, мышцы, производящие

Движения в тазобедренном суставе

.Они разделяются на внутренние и наружные. Внутреннюю группу составляют: подвздошно-поясничная мышца, грушевидная мышца и внутренняя запирательная мышца. К наружной группе относятся: большая, средняя и малая ягодичные мышцы, наружная запирательная мышца, близнецовые мышцы, квадратная мышца бедра и напрягатель широкой фасции.

Подвздошно-поясничная мышца имеет две головки, которые описываются как самостоятельные мышцы: подвздошная и большая поясничная.

Подвздошная мышца расположена в области подвздошной ямки, которая служит для нее местом начала.

Большая и малая поясничные мышцы начинаются от тел и поперечных отростков пяти поясничных позвонков и тела двенадцатого грудного позвонка и располагаются непосредственно сбоку от них.

Функция подвздошно-поясничной мышцы заключается в сгибании и супинации бедра. Если бедро фиксировано, то она сгибает позвоночный столб и таз по отношению к бедру (например, при переходе из положения, лежа в положение сидя). При стоянии на одной ноге она не только сгибает таз, но и поворачивает его вокруг вертикальной оси, проходящей через тазобедренный сустав. При повороте туловища направо или налево в стойке на двух ногах работает подвздошно-поясничная мышца противоположной стороны, в то время как на одноименной стороне она растягивается.

Подвздошно-поясничная мышца имеет важное значение для формирования поясничного лордоза. При ее расслаблении лордоз уменьшается (например, в положении сидя), а при напряжении увеличивается. Если подвздошно-поясничная мышца напрягается одновременно с сильным сокращением прямой мышцы живота, то возможно не только уменьшение поясничного лордоза. Но даже образование общего грудопоясничного кифоза (например, при положении « угол», при том или ином виде « упора»).

Грушевидная мышца начинается на передней поверхности крестца. Она выходит из малого таза, проходит через большое седалищное отверстие в ягодичную область и прикрепляется к верхушке большого вертела. Функция этой мышцы состоит в отведении бедра. Так как равнодействующая ее проходит сзади вертикальной оси тазобедренного сустава. То она участвует и в супинации бедра.

Внутренняя запирательная мышца

Функция мышцы заключается в отведении бедра, а при стоянии на одной ноге - в удержании таза от наклона в сторону противоположной ноги. Кроме того, эта мышца участвует в супинации бедра.

Большая ягодичная мышца находится непосредственно в ягодичной области. Она начинается от крестца, заднего участка подвздошной кости и крестцово-бугорной связки, а прикрепляется к ягодичной бугристости бедра и его широкой фасции. Функция большой ягодичной мышцы заключается в разгибании и супинации бедра. Она же производит разгибание тела по отношению к бедру при разгибании туловища из согнутого положения. Как и во всех местах наибольшего трения, между этой мышцей и большим вертелом находится крупная синовиальная сумка.

Средняя ягодичная мышца частично прикрыта большой ягодичной мышцей. Основная функция этой мышцы состоит в отведении бедра.

Малая ягодичная мышца находится под средней ягодичной мышцей. Функция ее сходна с функцией предыдущей мышцы. Она не только отводит бедро, но и способствует наклону таза в свою сторону, что особенно заметно при стоянии на одной ноге.

Наружная запирательная мышца

Функция этой мышцы заключается в супинации бедра.

Квадратная мышца бедра начинается от седалищного бугра, идет к наружи, прилегает сзади к тазобедренному суставу, достигает межвертельного гребня и большого вертела, к которым и прикрепляется. Основной функцией этой мышцы является супинация бедра.

Мышцы свободной нижней конечности.

На свободной нижней конечности различают мышцы бедра, мышцы голени и стопы.

Мышцы бедра.

Мышцы, расположенные на бедре, участвуют в движениях, как в тазобедренном, так и в коленных суставах, обеспечивая различные движения бедра в пространстве в зависимости от проксимальной или дистальной опоры. В топографическом отношении мышцы бедра разделяют на три группы. К передней группе относятся мышцы сгибатели: четырёхглавая мышца бедра и портняжная мышца. Медиальную группу составляют мышцы, приводящие бедро: гребенчатая мышца, длинная, короткая и большая приводящие мышцы, тонкая мышца. К задней группе относятся разгибатели бедра: двуглавая мышца бедра, полусухожильная и полуперепончатая мышцы.

Четырехглавая мышца бедра – одна из наиболее сильных мышц человеческого тела. Она располагается на передней поверхности бедра и имеет четыре головки, которые рассматривают как самостоятельные мышцы: прямая мышца бедра, латеральная широкая мышца, медиальная широкая мышца и промежуточная широкая мышца. Прямая мышца является сильным сгибателем бедра. При дистальной опоре она сгибает таз по отношению к бедру. Местом начала трех широких мышц бедра являются передняя, наружная и внутренняя поверхности бедренной кости. Все четыре головки четырёхглавой мышцы прикрепляются к подколеннику. Наблюдая за сокращением этой мышцы на живом человеке, можно видеть, что в первый момент движения мышца подтягивает кверху надколенник и фиксирует его. При расслаблении мышцы надколенник несколько опускается, причем становится возможным производить его смещение. Функция надколенника тесно связана с функцией четырёхглавой мышцы бедра, для которой она является сесамовидной костью, что способствует увеличению плеча силы четырехглавой мышцы бедра, и, следовательно, увеличению её момента вращения. Функция четырехглавой мышцы бедра состоит в разгибании голени и сгибании бедра.

Портняжная мышца наиболее длинная мышца человеческого тела. Функция этой мышцы состоит в том, что, являясь двусуставной, она производит сгибание бедра и сгибание голени. Имея несколько спиральный ход, портняжная мышца не только сгибает бедро, но и супинирует его. Сгибая голень, она её также пронирует.

Гребенчатая мышца расположена на передней поверхности бедра. Функция гребенчатой мышцы заключается в том, что она сгибает, приводит и супинирует бедро.

Длинная приводящая мышца. Функция мышцы состоит в приведении бедра.

Короткая приводящая мышца. Функция мышцы заключается в приведении и отчасти в сгибании бедра.

Большая приводящая мышца. Основная функция мышцы - приведение бедра. Кроме того, она играет большую роль как мышца, разгибающая бедро или таз по отношению к бедру. Эта функция мышцы увеличивается по мере сгибания бедра, так как при этом равнодействующая мышцы отходит кзади от поперечной оси тазобедренного сустава, плечо силы становится больше и её момент вращения вместе значительно возрастает.

Тонкая мышца. Функция тонкой мышцы состоит в том, что она, проходя около коленного сустава, несколько сзади и снутри от его поперечной оси, приводит бедро и способствует сгибанию голени в коленном суставе.

В месте прикрепления на голени сходится три мышцы: портняжная, полусухожильная и тонкая образуя так называемую поверхностную гусиную лапку.

Мышцы бедра непосредственно под паховой связкой образуют бедренный треугольник. На дне этого треугольника находятся две мышцы: подвздошно-поясничная и гребенчатая. Книзу треугольник переходит в переднюю бедренную борозду, в которой проходят сосуды и нервы.

Двуглавая мышца бедра расположена на наружной стороне задней поверхности бедра. Эта мышца имеет две головки, из которых длинная начинается от седалищного бугра, а короткая

– от нижней части шероховатой линии бедра и латеральной межмышечной перегородки. Двуглавая мышца бедра прикрепляется к головке малоберцовой кости. Функция мышцы заключается в разгибании бедра, сгибании голени и ее супинации. По мере сгибания голени сухожилие этой мышцы отходит кзади, благодаря чему момент вращения ее увеличивается. В области подколенной ямки двуглавая мышца бедра хорошо прощупывается снаружи.

Полусухожильная мышца расположена на внутренней стороне задней поверхности бедра. Она имеет общее начало с длинной головкой двуглавой мышцы бедра на седалищном бугре .Полусухожильная мышца проходит около коленного сустава сзади и снутри и прикрепляется к бугристости большеберцовой кости, участвуя в образовании поверхности гусиной лапки.

Функция этой мышцы заключается в разгибании бедра, сгибании голени и ее пронации, которая в наибольшей мере возможна при согнутой голени.

Полуперепончатая мышца начинается на седалищном бугре, проходит до голени и прикрепляется к подсуставному краю медиального мыщелка большеберцовой кости .Функция полуперепончатой мышцы состоит в разгибании бедра и сгибании голени

.Как и предыдущая мышца, она участвует по мере сгибания голени в ее пронации.

Мышцы голени

На голени мышцы располагаются с трех сторон, составляя переднюю, заднюю и наружную группы .Передняя группа мышц разгибает стопу и пальцы, а также супинирует и приводит стопу. К ней относятся: передняя большеберцовая мышца, длинный разгибатель пальцев и длинный разгибатель большого пальца стопы. Заднюю группу мышц, которая сгибает стопу и пальцы, составляют: трехглавая мышца голени, длинный сгибатель пальцев и длинный сгибатель большого пальца стопы, задняя большеберцовая мышца, подколенная мышца. Наружная группа мышц отводит, пронирует и сгибает стопу; к ней относятся длинная и короткая малоберцовая мышцы.

Передняя большеберцовая мышца и средняя большеберцовая мышца начинается от наружной поверхности большеберцовой кости .Прикрепляется передняя большеберцовая мышца к медиальной клиновидной кости и основанию первой плюсневой кости. Функция передней большеберцовой мышцы заключается в том, что она способствует не только разгибанию стопы, но также и ее супинации.

Длинный разгибатель пальцев. Переходя на стопу, эта мышца делится на пять сухожилий, из которых четыре прикрепляются к дистальным фалангам второго, третьего и четвертого и

пятого пальцев, а пятое- к основанию пятой плюсневой кости. Функция длинного разгибателя пальцев как многосуставной мышцы заключается не только в разгибании пальцев, но и в разгибании стопы. Ввиду того что одно из сухожилий мышцы прикрепляется к наружному краю стопы, она не только разгибает, но и несколько пронирует стопу.

Длинный разгибатель большого пальца прикрепляется к основанию дистальной фаланги большого пальца. Функция мышцы заключается в том, что она является разгибателем не только большого пальца, но и всей стопы, а также способствует ее супинации.

Трехглавая мышца голени располагается на задней поверхности голени и имеет три головки. Две из них составляют поверхностную часть этой мышцы и называются икроножной мышцей, а глубокая образует так называемую камбаловидную мышцу. Все три головки переходят в одно общее, пяточное (ахиллово) сухожилие, которое прикрепляется к бугру пяточной кости. Функция этих головок двояка: сгибание голени в коленном суставе и сгибание стопы в голеностопном.

Камбаловидная мышца начинается от задней поверхности верхней трети большеберцовой кости, а также от сухожильной дуги, находящейся между большеберцовой и малоберцовой костями. Эта мышца расположена глубже и расположена несколько ниже икроножной мышцы. Трехглавая мышца голени хорошо видна под кожей и легко прощупывается. Медиальная и латеральная головки икроножной мышцы участвуют в образовании подколенной ямки, имеющей форму ромба.

Длинный сгибатель пальцев – начинается от задней поверхности большеберцовой кости и переходит и переходит на стопу под медиальной лодыжкой в особом канале, расположенном под

связкой – удерживателем сухожилий – сгибателей. Функция длинного сгибателя пальцев заключается в сгибании и супинации стопы и в сгибании пальцев.

Длинный сгибатель большого пальца является наиболее сильной мышцей среди всех глубоких мышц задней поверхности голени. Функция мышцы заключается в сгибании большого пальца и всей стопы. Ввиду того, что сухожилие мышцы частично переходит в сухожилие длинного сгибателя пальцев, она оказывает некоторое влияние на сгибание третьего и второго пальцев.

Задняя большеберцовая мышца располагается под трехглавой мышцей голени. Её функция заключается в сгибании стопы, её приведении и супинации.

Подколенная мышца – короткая плоская мышца, непосредственно прилежащая сзади к коленному суставу. Функция этой мышцы заключается в том, что она способствует не только сгибанию голени, но и её пронации. Ввиду того, что эта мышца частично прикрепляется к капсуле коленного сустава, она её оттягивает кзади по мере сгибания голени.

Длинная малоберцовая мышца прикрепляется к бугристости на нижней поверхности основания первой плюсневой кости, к медиальной клиновидной кости и основанию второй плюсневой кости. Функция мышц состоит в разгибании пальцев стопы.

На подошвенной поверхности стопы мышцы разделяются на внутреннюю, наружную и среднюю группы.

Внутреннюю группу составляют мышцы, действующие на большой палец стопы: мышца, отводящая большой палец; короткий сгибатель большого пальца и мышца, приводящая большой палец. Функция этих мышц понятна из их названия.

К наружной группе относятся мышцы, действующие на пятый палец стопы: мышца, отводящая мизинец, и короткий сгибатель мизинца. Обе эти мышцы прикрепляются к проксимальной фаланге пятого пальца.

Средняя группа является наиболее значительной. В нее входят: короткий сгибатель пальцев, который прикрепляется к средним фалангам второго- пятого пальцев; квадратная мышца подошвы, прикрепляющаяся к сухожилию длинного сгибателя пальцев; червеобразные мышцы, а также тыльные и подошвенные межкостные мышцы, которые направляются к проксимальным фалангам второго- пятого пальцев.

Все эти мышцы берут свое начало на костях предплюсны и плюсны на подошвенной стороне стопы, за исключением червеобразных мышц, которые начинаются от сухожилий длинного сгибателя пальцев. Все они участвуют в сгибании пальцев стопы, а также в разведении их и сведении.

При сравнении мышц подошвенной и тыльной поверхностей стопы ясно видно, что первые гораздо сильнее, чем вторые. Это объясняется различием в их функциях. Мышцы подошвенной поверхности стопы участвуют в удержании сводов стопы и в значительной мере обеспечивают ее рессорные свойства. Мышцы же тыльной поверхности стопы участвуют в некотором разгибании пальцев при перенесении ее вперед при ходьбе и беге.

Фасции нижней конечности.

Собственная фасция бедра, называемая обычно широкой фасцией, представляет собой одну из наиболее крепких фасций человеческого тела. Широкая фасция бедра служит местом прикрепления ягодичной мышцы и мышцы – напрягателя широкой фасции. Подвздошно-большеберцовый тракт является своего рода сухожильным растяжением или апоневрозом для этих мышц, увеличивая таким образом площадь их прикрепления. Можно считать, что отростки широкой фасции бедра участвуют в разграничении всех мышц бедра на три основные группы: переднюю, внутреннюю и заднюю. Кроме того, широкая фасция бедра образует выраженные фасциальные влагалища для отдельных мышц и кровеносных сосудов. Непосредственно под паховой связкой фасция бедра расщепляется на два листка. На поверхностном листке имеется углубление, под названием подкожное кольцо, которое принято считать наружным отверстием бедренного канала. Начальный отдел этого канала соответствует месту, ограниченному сверху и спереди паховой связкой, снизу и сзади – лобковой костью, снутри лакунарной связкой и снаружи – бедренной веной. В норме бедренный канал отсутствует и появляется только в тех случаях, когда образуется так называемая бедренная грыжа.

Подколенная фасция имеет хорошо развитые поперечные волокна и натянута над подколенной ямкой.

Фасция голени на задней поверхности голени является непосредственным продолжением подколенной фасции.

Фасция стопы на тыльной поверхности значительно тоньше, чем на подошвенной. На подошвенной поверхности находится хорошо выраженное фациальное утолщение – подошвенный апоневроз толщиной до двух мм.

ДВИЖЕНИЯ НИЖНЕЙ КОНЕЧНОСТИ.

Сгибание бедра : 1 подвздошно-поясничная мышца;2 портняжная мышца; 3 напрягатель широкой фасции; 4 гребенчатая мышца; 5 прямая мышца бедра.

Разгибание бедра: 1 большая ягодичная мышца; 2 двуглавая мышца бедра; 3 полусухожильная мышца; 4 полуперепончатая мышца; 5 большая приводящая мышца.

Отведение бедра: 1 средняя ягодичная мышца; 2 малая ягодичная мышца; 3 грушевидная мышца; 4 внутренняя запирательная мышца; 5 напрягатель широкой фасции бедра.

Приведение бедра: 1 гребенчатая мышца; 2 длинная приводящая мышца; 3 короткая приводящая мышца; 4 большая приводящая мышца; 5 тонкая мышца.

Супинация бедра: 1 подвздошно-поясничная мышца; 2 квадратная мышца бедра; 3 ягодичные мышцы (средняя и малая супинируют бедро только своими задними пучками) ; 4 портняжная мышца; 5 внутренняя и наружная запирательные мышцы; 6 грушевидная мышца.

Пронация бедра: 1 напрягатель широкой фасции; 2 передние пучки средней ягодичной мышцы; 3 передние пучки малой ягодичной мышцы; 4 полусухожильная мышца; 5 полуперепончатая мышца; 6 тонкая мышца.

Круговые движения производят все группы мышц, расположенные вокруг тазобедренного сустава, действуя поочередно.

Движения в коленном суставе обеспечивают следующие мышцы.

Сгибание голени: 1 двуглавая мышца бедра; 2 полусухожильная мышца; 3 полуперепончатая мышца; 4 портняжная мышца; 5 тонкая мышца; 6 подколенная мышца; 7 икроножная мышца.

Разгибание голени: разгибателем голени является одна только мышца- четырехглавая мышца бедра.

Пронация голени: 1 полусухожильная мышца; 2 полуперепончатая мышца; 3 портняжная мышца; 4 тонкая мышца; 5 медиальная головка икроножной мышцы; 6 подколенная мышца.

Супинация голени: 1 двуглавая мышца бедра; 2 латеральная головка икроножной мышцы.

В движении стопы участвуют следующие мышцы.

Сгибание стопы: 1 трехглавая мышца голени; 2 задняя большеберцовая мышца; 3 длинный сгибатель большого пальца; 4 длинный сгибатель пальцев; 5 длинная малоберцовая мышца; 6 короткая малоберцовая мышца.

Разгибание стопы: передняя большеберцовая мышца; 1 передняя большеберцовая мышца; 2 длинный разгибатель пальцев; 3 длинный разгибатель большого пальца.

Приведение стопы: 1 передняя большеберцовая мышца; 2 задняя большеберцовая мышца.

Отведение стопы: 1 короткая малоберцовая мышца; 2 длинная малоберцовая мышца.

Пронация стопы: 1 длинная малоберцовая мышца; 2 короткая малоберцовая мышца.

Супинация стопы: 1 передняя большеберцовая мышца; 2 длинный разгибатель большого пальца.

Круговое движение стопы возможно при поочередном действии групп мышц, проходящих около суставов стопы.

В движении пальцев участвуют мышцы, переходящие с голени на стопу, и мышцы самой стопы. Основная функция мышц, расположенных на подошвенной поверхности стопы, - сгибание пальцев, а мышц, находящихся на тыльной стороне стопы, - разгибание пальцев.

Группа мышц тыльной поверхности стопы развита значительно слабее группы мышц подошвенной поверхности. Это обусловлено функциональным значением мышц. Подошвенные мышцы играют важную рессорную роль, а также, сгибая пальцы, обеспечивают сцепление стопы с опорной поверхностью при ходьбе и беге.

Мышцы туловища.

Мышечный аппарат туловища принято подразделять по топографо-анатомическому признаку на мышцы спины, мышцы груди и мышцы живота.

Мышцы спины – разделяются на поверхностные и глубокие.

Поверхностные мышцы спины – трапециевидная мышца, широчайшая мышца спины, большая и малая ромбовидные мышцы, мышца, поднимающая лопатку, верхняя задняя зубчатая и нижняя задняя зубчатая мышцы.

Местами начала трапециевидной мышцы являются следующие образования: затылочная кость (верхняя выйная линия), выйная связка, идущая от затылочной кости к остистым отросткам шейных позвонков, а также остистые отростки всех грудных позвонков. Местом прикрепления мышцы служит пояс верхней конечности. Функция трапециевидной мышцы зависит от того, какая часть скелета в данный момент фиксирована. Если фиксированы позвоночный столб и голова, то мышца верхней своей частью участвует в поднимании лопатки к позвоночному столбу, а нижняя к опусканию пояса верхней конечности. При одновременном напряжении верхней и нижней частей образуется пара сил, которая обеспечивает вращение лопатки нижним углом кнаружи, т.е. движение к переднезадней оси. Если эта ось проходит через акромиально-ключичный сустав, то возможно движение лопатки без участия ключицы. Если фиксирован пояс верхней конечности, трапецевидная мышца принимает участие в разгибании головы и позвоночного столба. При своем сокращении она способствует увеличению шейного лордоза и уменьшению грудного кифоза. В области прикрепления мышцы к ости лопатки находятся сухожильные образования. При таком упражнении, как «упор», хорошо видно напряжение нижней части мышцы.

Широчайшая мышца спины расположена на задней поверхности туловища непосредственно под кожей и лишь в верхней части прикрыта трапециевидной мышцей. Она берет начало о остистых отростков нижних 5-6-ти грудных, всех поясничных, верхних крестцовых позвонков и от задней части подвздошного гребня. Кроме того, эта мышца начинается от 4-х нижних ребер. Её волокна идут по направлению кнаружи и кверху, прикрывая нижний угол лопатки, и, дойдя до гребня малого бугорка плечевой кости, прикрепляются к нему. Одной из особенностей широчайшей мышцы спины является то, что ее сухожилие, подходя к плечевой кости, скручивается, так что его волокна прикрепляются к нижнему отделу гребня малого бугорка этой кости, а волокна, являющиеся продолжением нижних пучков мышцы, - к верхнему отделу. При отведении и поднимании руки, происходит некоторое раскручивание сухожилия мышцы, чем обеспечивается растягивание как нижних, так и верхних пучков. Функция заключается в том, что она преимущественно действует на плечевой сустав, приводя и пронируя плечевую кость.

В некоторых случаях, в положении «угол в упоре» на параллельных брусьях отчетливо видна исчерченность в области пояснично-грудной фасции, которая зависит от сильного напряжения тех мышечных пучков широчайшей мышцы спины, которые начинаются от этой фасции.

Широчайшая мышца спины особенно хорошо развита у лыжников и гребцов. Если фиксирован пояс верхней конечности, то при сокращении на одной стороне она может способствовать сгибанию позвоночного столба.

Большая и малая ромбовидные мышцы – напоминают по форме ромб. Начинаются от остистых отростков двух нижних шейных и четырех верхних грудных позвонков и прикрепляются к внутреннему краю лопатки. Эти мышцы фактически составляют одну мышцу, которую обычно делят на две части: верхнюю, идущую от шейных позвонков (малую ромбовидную мышцу), и нижнюю, идущую от грудных позвонков (большую ромбовидную мышцу).

Функция ромбовидных мышц заключается в привидении и некотором поднимании лопатки. В отношении приведения ромбовидные мышцы являются синергистами средней части трапециевидной мышцы. Изолированное сокращение нижней части большой ромбовидной мышцы вращает лопатку нижним углом внутрь, приближая его к позвоночному столбу.

Мышца, поднимающая лопатку – начинается от поперечных отростков четырех верхних шейных позвонков, а прикрепляется к верхнему углу лопатки. Функция этой мышцы заключается в поднимании верхнего угла лопатки.

Верхняя задняя зубчатая мышца – начинается от остистых отростков двух шейных и двух верхних грудных позвонков и прикрепляется к задней верхней второго-пятого ребер. Функция – вращает эти ребра и тем самым участвует в акте дыхания. При сокращении на одной стороне она способствует наклону позвоночного столба в эту же сторону. Если зубчатые мышцы правой и левой сторон действуют одновременно, то при фиксированных ребрах они в некоторой степени разгибают позвоночный столб.

Нижняя задняя зубчатая мышца – начинается от пояснично-грудной фасции в области остистых отростков двух нижних грудных и двух верхних поясничных позвонков. Функция – при своем сокращении она фиксирует нижние отделы грудной клетки в положении выхода, а при фиксированных ребрах способствует разгибанию позвоночного столба.

Глубокие мышцы спины – преимущественно участвуют в движениях туловища. Они залегают двумя массивными тяжами по бокам от позвоночного столба в костных углублениях, ограниченных углами ребер и остистыми отростками позвонков. На каждой стороне они образуют 3 продольных мышечных тяжа: задний, латеральный, медиальный тракты, которые идут вдоль почти всего позвоночного столба.

Ременная мышца головы и ременная мышца шеи – располагаются рядом. Прикрепляются к наружной части верхней выйной линии, к сосцевидному отростку и к поперечным отросткам второго и третьего шейных позвонков. Функция – участвуют в движениях головы и шейного отдела позвоночного столба. Сокращаясь на одной стороне тела, они наклоняют голову в эту же сторону и несколько назад.

Мышца, выпрямляющая туловище – тянется на всем протяжении позвоночного столба, от крестца до черепа, заполняя углубление между остистыми и поперечными отростками. Функция – разгибает позвоночный столб. Начинается от задней поверхности крестца, от остистых отростков поясничных позвонков, кверху разделяется на 3 основные части. Внутренняя часть – остистая мышца – прилегает непосредственно к остистым отросткам. Средняя часть – длиннейшая мышца – доходит до черепа. Наружную часть составляет подвздошно-реберная мышца.

Остистая мышца состоит из отдельных мышечных пучков, которые начинаются от остистых отростков позвонков в одном отделе позвоночного столба, и прикрепляются к остистым отросткам в другом его отделе.

Длиннейшая мышца сильнее остистой. Прикрепляется к поперечным отросткам поясничных, грудных и нижних шейных позвонков, а в области черепа – к сосцевидному отростку височной кости.

Подвздошно-реберная мышца прикрепляется к поперечным отросткам поясничных позвонков и к углам вышележащих ребер.

Функция мышцы, выпрямляющей туловище, заключается в разгибании позвоночного столба. Кроме того, длиннейшая мышца, доходя до черепа, участвует в разгибании головы и ее наклоне в сторону.

Поперечно-остистая мышца – располагается под длиннейшей и остистой мышцами. Она имеет 3 слоя: поверхностный, средний и глубокий.

Поверхностный слой образован полуостистой мышцей, которая начинается от поперечных отростков нижележащих позвонков и, перебрасываясь через 5-6 позвонков, прикрепляется к остистым отросткам. В верхнем отделе она прикрепляется к основанию черепа.

Средний слой образован многораздельной мышцей. Её пучки перебрасываются через 3-4 вышележащих позвонка. Тянется от крестца до остистого отростка второго шейного позвонка.

Глубокий слой составляют мышцы-вращатели. Они разделяются на короткие и длинные.

Функция поперечно-остистой мышцы в том, что благодаря косому направлению пучков мышечных волокон при сокращении на одной стороне туловища она участвует во вращательных движениях позвоночного столба. При одновременном сокращении слева и справа мышцы способствуют разгибанию туловища.

Особого внимания заслуживает группа коротких мышц, расположенных между затылочной костью, атлантом и осевым позвонком. Две из них большая и малая задние прямые мышцы головы – идут от затылочной кости вниз к заднему бугорку атланта и остистому отростку осевого позвонка. Функция – разгибание головы, ее вращение и наклон в сторону.

Фасции спины. Пояснично-грудная фасция – представляет собой одну из наиболее крепких фасций человеческого тела. Имеет 2 пластинки – поверхностную и глубокую, которые одевают сзади и спереди мышцу, выпрямляющую туловище, прикрепляясь изнутри к остистым отросткам позвонков и межостистым связкам, и к поперечным отросткам позвонков. Фасция служит местом начала целого ряда мышц.

Мышцы груди – делятся на 2 функциональные группы: мышцы, участвующие в движениях верхней конечности (большая грудная мышца, малая грудная мышца, передняя зубчатая мышца), и собственные мышцы груди, участвующие в акте дыхания (наружная и внутренняя межреберные мышцы, подреберные мышцы и поперечная мышца груди).

Мышцы груди, участвующие в движениях верхней конечности. Большая грудная мышца имеет значительную толщину и ширину. Она покрывает спереди верхние ребра, участвует в образовании передней стенки подмышечной ямки. Начинается от внутренней половины ключицы, от передней поверхности грудины и хрящевых частей верхних 5-6 ребер, и от передней стенки влагалища прямой мышцы живота. Она прикрепляется к гребню большого бугорка плечевой кости. Функция – тянет вперед лопатку и отводит ее от позвоночного столба. Правда эта функция является побочной. Если туловище фиксировано, то эта мышца приводит, поворачивает внутрь и сгибает плечо; если фиксирована верхняя конечность, то эта мышца участвует в подтягивании туловища кверху. Нижний отдел мышцы может способствовать подниманию передних концов ребер, т.е. участвовать в механизме дыхания.

От формы большой грудной мышцы зависит внешняя форма передней поверхности верхнего отдела туловища.

Малая грудная мышца – расположена под большой грудной. Она начинается от 2-5 ребер и, направляясь кверху и кнаружи, доходит до клювовидного отростка лопатки, к которому прикрепляется. Функция – двигает пояс верхней конечности вперед и вниз, а также участвует во вращении лопатки нижним углом ее внутрь. Если лопатка фиксирована, то эта мышца способствует фиксации грудной клетки в положении вдоха. При упоре на параллельных брусьях она удерживает туловище относительно пояса верхней конечности.

Передняя зубчатая мышца расположена на боковой поверхности грудной клетки и прикрыта широчайшей мышцей спины, большой и малой грудными мышцами. Она начинается девятью-восемью зубцами от верхних 9-ти или 8-ми ребер и прикрепляется к внутреннему краю и нижнему углу лопатки. Функция – двигает лопатку к переду и наружу. Она необходима при таких упражнениях как, прямой удар в боксе, выпад при фехтовании. Передняя зубчатая мышца особенно хорошо видна в том случае, когда рука поднята. Покрывая боковую поверхность грудной клетки, эта мышца составляет внутреннюю стенку подмышечной ямки.

Собственные мышцы груди - участвуют в акте дыхания. Они располагаются в межреберных промежутках, образуя 2 слоя: наружный и внутренний.

Наружные межреберные мышцы лежат снаружи; начинаются они от бугорков ребер и доходят спереди до костной части ребер в хрящевую. Они идут от нижнего края каждого вышележащего ребра к верхнему краю нижележащего в косом направлении: сзади и сверху вниз и вперед.

Внутренние межреберные мышцы имеют обратное направление.

Поперечная мышца груди расположена на задней поверхности реберных хрящей. Она начинается от мечевидного отростка и нижней поверхности тела грудины и прикрепляется к 2-6 ребрам, где костная часть их переходит в хрящевую. Функция всех указанных мышц сводится к тому, что они противодействуют внутригрудному и атмосферному давлению в период вдоха и выдоха. Межреберные мышцы способствуют синхронному движению ребер при дыхании. Подреберные мышцы и поперечная мышца груди являются синергистами внутренних межреберных мышц, участвуя в выполнении вдоха.

Фасции груди. Поверхностная пластинка грудной фасции покрывает переднюю поверхность большой грудной мышцы и медиально переходит в надкостницу грудины, сверху – в надкостницу ключицы, а латерально – в фасцию дельтовидной мышцы. Глубокая пластинка грудной фасции лежит под большой грудной мышцы. Расщепляясь и соединяясь, она охватывает малую грудную и подключичную мышцы. Внутригрудная фасция выстилает стенку грудной полости изнутри и переходит на диафрагму.

Мышцы и фасции живота. Границами живота принято считать: сверху – нижний край мечевидного отростка и реберные дуги, снизу – паховые связки (правую и левую), верхний край лонного сращения и подвздошные гребни. Это условные границы, а брюшная полость значительно обширнее, т.к. сверху она определяется положением диафрагмы, которая своим куполом доходит справа до уровня четвертого, а слева до уровня шестого межреберного промежутка. Снизу брюшная полость непосредственно переходит в полость таза и ограничена дном полости малого таза.

Прямая мышца живота расположена спереди, непосредственно справа и слева от серединной линии живота. Прямая мышца живота начинается от наружной поверхности 5-7 реберных хрящей и от мечевидного отростка. Внизу она становится уже и прикрепляется к верхнему краю лобковой кости. Функция – является сильным сгибателем туловища. Эта мышца имеет значительную площадь поперечного сечения, т.е. обладает большой подъемной силой. В тех случаях, когда верхний отдел туловища фиксирован, при сокращении прямой мышцы живота происходит не опускание грудной клетки по направлению к тазу, а, наоборот, поднимание таза. Это особенно хорошо заметно при выполнении упражнения «угол в упоре». Наряду с этим, прямая мышца живота участвует в создании брюшного пресса, а также воздействует на нижний отдел грудной клетки, опуская передние концы ребер книзу и способствуя тем самым акту выдоха. Прямая мышца живота хорошо видна под кожей. Между мышцами правой и левой сторон по срединной линии, от нижнего края грудины и до верхнего края лонного сращения, при хорошем развитии этих мышц и небольшом жироотложении хорошо видна на коже борозда, соответствующая находящейся между ними белой линии живота.

Наружная косая мышца живота – тонкая, широкая, плоская мышца. Начинается отдельными зубцами от восьми нижних ребер. Волокна наружной косой мышцы живота идут в том же направлении, что и волокна наружной межреберной мышцы. Большая часть мышцы переходит в апоневроз, который участвует в образовании передней стенки влагалища прямой мышцы живота, белой линии живота, передней стенки пахового канала и паховой связки, идущей от передней верхней подвздошной ости к лобковому бугорку. Апоневроз наружной косой мышцы живота в нижнем отделе внутри расходится на 2 ножки, образуя щель – поверхностное паховое кольцо.

Функция мышцы заключается в том, что она способствует сгибанию позвоночного столба и его повороту в противоположную сторону.

Внутренняя косая мышца живота – широкая, плоская тонкая мышца. Она расположена почти целиком под наружной косой мышцей живота, но имеет меньшие размеры. Функция внутренней косой мышцы живота заключается в сгибании позвоночного столба, в повороте туловища в ту сторону, на которой мышца находится, а также в оттягивании грудной клетки книзу. Когда верхняя половина туловища закреплена, мышца поднимает таз, сгибая позвоночный столб.

Поперечная мышца живота – широкая, тонкая, плоская мышца, имеющая спереди значительно большую длину, чем сзади. Апоневроз мышцы в двух ее верхних третях проходит сзади прямой мышцы живота, в нижней трети спереди. Он участвует в образовании влагалища прямой мышцы живота и белой линии. Нижние волокна мышцы идут не только поперечно, но и спускаются книзу, прикрепляясь к лобковой кости.

Функция мышцы в верхней ее части, волокна которой идут в поперечном направлении между реберными хрящами нижних ребер правой и левой сторон, заключается в сближении этих ребер, что способствует акту выдоха.

Нижние пучки внутренней косой и поперечной мышцы живота у мужчин отделяются в виде небольшой мышцы, поднимающей яичко, которая идет вместе с семенными канатиками в мошонку.

Белая линия живота – соединительно-тканное образование. Идет от верхушки мечевидного отростка к лонному сращению. Эта мышца образуется в результате схождения и переплетения волокон апоневрозов всех мышц брюшного пресса. Она служит местом приложения тяги поперечной мышцы живота и частично его косых мышц.

Влагалище прямой мышцы живота образовано апоневрозами наружной и внутренней косых мышц живота и апоневрозом поперечной мышцы живота. Назначение влагалища прямой мышцы живота заключается в том, что оно укрепляет положение этой мышцы на месте, образуя для нее подвижный каркас. Вместе с белой линией оно служит местом фиксации мышц правой и левой сторон живота друг относительно друга. Это создает необходимые условия для наибольшего участия мышц живота в движениях туловища, особенно при его сгибании и наклоне в сторону. Также эта мышца способствует укреплению передней стенки брюшной полости.

Квадратная мышца поясницы – лежит снаружи от тел поясничных позвонков и впереди от пояснично-грудной фасции. Функция состоит в том, что она оттягивает двенадцатое ребро вниз и принимает участие в наклоне позвоночного столба в сторону. Мышцы, образующие стенки живота, объединяются под общим названием – мышцы брюшного пресса. Вместе с диафрагмой и мышцами промежности они участвуют в создании внутрибрюшного давления, которое способствует удержанию на месте органов брюшной полости.

Места наименьшего сопротивления брюшной стенки. Несмотря на то, что передняя стенка живота сравнительно тонка, расхождения мышечных волокон здесь обычно не наблюдается, за исключением тех мест, которые оказывают наименьшее сопротивление внутрибрюшному давлению. К числу этих мест относятся: белая линия живота, пупочное кольцо, паховый и бедренный каналы, дно полости малого таза. Практическое значение этих мест брюшной стенки состоит в том, что в области них могут образоваться грыжи, представляющие собой выпячивание внутренних органов вместе с покрывающей их брюшиной.

Паховый канал – щелевидный промежуток между мышцами передней брюшной стенки в нижней части живота. У мужчин в канале проходит семенной канатик, а у женщин – круглая связка матки.

У лиц, с хорошо развитым двигательным аппаратом, в частности с хорошо развитыми мышцами брюшного пресса, задняя стенка пахового канала образована мышечными волокнами, вплетенными в поперечную фасцию.

Поверхностное паховое кольцо, т.е. наружное отверстие пахового канала, образуется в результате расхождения апоневроза наружной косой мышцы живота на 2 ножки – внутреннюю и наружную. Первая ножка идет к лонному сращению, а вторая к лобковому бугорку. Между ножками находятся межножковые волокна, которые укрепляют их.

Обычно появлению паховых грыж предшествует расширение поверхностного пахового кольца. Выпячивание внутренних органов происходит под влиянием факторов внутреннего и внешнего характера. Первые заключаются в недостаточном тонусе и недостаточной эластичности соединительнотканных образований, расположенных вдоль пахового канала. Ко вторым относятся напряжения, вызывающие большое повышение внутрибрюшного давления. При хорошем тонусе брюшных стенок, даже очень сильные мышечные напряжения, например при поднимании больших тяжестей, не влекут за собой образования грыж.

С другой стороны, у людей с недостаточной эластичностью тканей происходит расхождение стенок брюшного пресса и образование выпячивания даже без каких-либо значительных физических напряжений. Физические упражнения способствуют улучшению условий питания и повышению эластических свойств тканей всех органов, в том числе и стенок пахового канала, увеличивая тем самым их сопротивляемость внутрибрюшному давлению и предупреждая появление грыж.

Движения туловища.

Движения туловища осуществляются благодаря подвижности соединений между позвонками.

Подвижность позвоночного столба допускает выполнение таких движений туловища как:

1. Сгибание и разгибание (наклоны вперед и назад)

2. Движения в сторону (наклоны вправо, влево)
3. Скручивание вокруг вертикальной оси (повороты направо и налево)
4. Круговое движение.

Сгибание туловища производят мышцы, равнодействующие которых находятся впереди от поперечных осей, проходящих через позвоночный столб. К этим мышцам относятся:

1. Прямая мышца живота
2. Наружная косая мышца живота
3. Внутренняя косая мышца живота
4. Большая и малая поясничные мышцы.

Разгибание туловища производят мышцы спины, расположенные на задней поверхности туловища:

1. Мышца, выпрямляющая туловище
2. Поперечно-остистая мышца
3. Трапециевидная мышца
4. Короткие мышцы спины.

Наклон туловища в сторону происходит при одновременном (синергичном) сокращении мышц сгибателей и разгибателей позвоночного столба на одной стороне туловища. Сложение сил, развиваемых мышцами, осуществляется по правилу параллелограмма. При этом равнодействующая направлена в ту сторону, на которой происходит сокращение мышц.

Скручивание туловища вокруг вертикальной оси вправо и влево производят следующие мышцы:

1. Мышцы-вращатели (сокращаются на той стороне, в которую происходит движение)
2. Внутренняя косая мышца (сокращаются на той стороне, в которую происходит движение)
3. Наружная косая мышца живота (сокращается на стороне, противоположной той, в которую производится движение).

Следует обратить внимание, что во вращении туловища могут принимать одновременное участие разгибатели стороны, в которую происходит вращение, и сгибатели противоположной стороны. При возвращении тела в исходное положение работают одноименные мышцы противоположных сторон.

Круговые движения туловища или вращения по кругу происходят при поочередном сокращении всех групп мышц туловища, производящих его разгибание, наклон в сторону и сгибание.

Участие мышц туловища в акте дыхания.

Работа мышц туловища, участвующих в дыхании, обусловлена теми непроизвольными движениями, которые связаны с актом дыхания, состоящим из 2-х фаз: вдоха и выдоха. Наполнение легких воздухом происходит за счет расширения внутреннего пространства грудной клетки. Увеличение объема грудной клетки обусловлено двумя факторами: сокращением диафрагмы, при котором купол его уплощается, и движением ребер.

Диафрагма – тонкая мышца, построенная из поперечнополосатой мышечной ткани. Она расположена между грудной и брюшной полостями, поэтому ее называют грудо-брюшной преградой. По форме эта мышца напоминает неправильный купол, обращенный своей вершиной вверх, в сторону грудной полости.

Диафрагма имеет сухожильный центр, расположенный в средней части, и мышечную периферическую часть. К сухожильному центру сверху прилегает сердце, соответственно которому на куполе мышцы имеется небольшое вдавление седловидной формы.

В диафрагме различают 3 части: грудинную, реберную и поясничную.

Грудинная часть (наиболее слабая) начинается мечевидного отростка грудины, реберная часть от внутренней поверхности хрящей нижних 6-ти ребер, поясничная часть – от позвоночного столба и дугообразных связок, представляющих собой сухожильные образования. Поясничная часть состоит из 2-х ножек: левой и правой. Левая ножка располагается внутри и начинается от последнего грудного и 3-х или 4-х верхних поясничных позвонков, переходя своими волокнами в переднюю продольную связку позвоночного столба. Правая ножка

начинается от дугообразных связок. Наиболее слабым местом является промежуточная зона между ножками диафрагмы. Диафрагма имеет отверстия через которые проходит ряд жизненно важных образований. В поясничной части диафрагмы находится аортальное отверстие, через которое из грудной полости в брюшную проходит аорта, а из брюшной полости в грудную – грудной проток. Внутренние пучки ножек диафрагмы спереди и сверху от аортального отверстия расходятся, образуя пищеводное отверстие, через которое проходит пищевод вместе с сопровождающими его правым и левым блуждающими нервами. В сухожильном центре, в правой его половине, имеется большое отверстие нижней полой вены.

Движения диафрагмы происходят благодаря сокращению её мышечной части, в то время как сухожильный центр опускается и купол диафрагмы уплощается, а при их расслаблении, наоборот, сухожильный центр и купол диафрагмы поднимаются. Основной функцией диафрагмы является участие в акте дыхания. По мере ее сокращения и опускания купола увеличивается вертикальный размер грудной полости, в результате чего обеспечивается приток воздуха в легкие.

По отношению к мышцам брюшного пресса диафрагма может быть и синергистом, и антагонистом. Если же диафрагма производит обычные дыхательные экскурсии, то она является антагонистом этих мышц. Опускание купола диафрагмы возможно только при условии, если мышцы брюшного пресса полностью или хотя бы частично расслаблены.

У детей диафрагма расположена выше чем у взрослых. При положении тела лежа, она несколько смещается вверх, по сравнению с положением стоя. При сильном разгибании туловища, например при выполнении упражнения «мост», вертикальный размер брюшной полости увеличивается, возрастает, вместе с чем наблюдается западение брюшной стенки. Купол диафрагмы при этом занимает более высокое положение.

При брюшном типе дыхания, диафрагма во время вдоха уплощается, и купол ее опускается. При грудном типе дыхания диафрагма может при вдохе даже несколько подниматься. При смешанном типе, происходит одновременное уплощение диафрагмы и поднимание передней части грудной клетки.

Спокойное дыхание осуществляется за счет сокращения и расслабления только диафрагмы. Напряжение наружных и внутренних межреберных мышц незначительно. При спокойном дыхании увеличивается вертикальный размер грудной клетки. Мышцы живота находятся в расслабленном состоянии и легко растягиваются, смещающимися вниз, внутренними органами. Т.о. основными дыхательными мышцами являются диафрагма и межреберные мышцы.

При усиленном или напряженном дыхании грудная клетка значительно расширяется в нижних отделах и увеличивается ее переднезадний размер в среднем отделе. Расширение грудной клетки происходит за счет согласованного движения ребер. В результате синхронного вращения ребер их передние концы поднимаются вверх, нижний отдел грудины выступает вперед, а средние отделы ребер выдвигаются в стороны. Наряду с основными дыхательными мышцами в работу вовлекаются дополнительные, которые подразделяют на мышцы вдоха и выдоха.

К дополнительным мышцам, участвующим в акте вдоха относятся:

1. Мышцы, поднимающие ребра
2. Верхняя и нижняя задние зубчатые мышцы
3. Квадратная мышца поясницы
4. Подвздошно-реберная мышца
5. Лестничные мышцы.

В процесс дыхания также вовлекаются мышцы, действующие на пояс верхних конечностей: трапециевидная, ромбовидная, малая и большая грудные мышцы, а также мышца, поднимающая лопатку. Эти мышцы при сокращении поднимают пояс верхних конечностей и фиксируют его, давая тем самым возможность участвовать в дыхательных движениях.

При напряженном дыхании кривизна позвоночного столба уплощается и форма его приближается к вертикальной прямой. Это достигается за счет согласованной работы всех разгибателей туловища.

К мышцам, участвующим в акте выдоха относятся:

1. Прямая мышца живота

2. Поперечная мышца живота
3. Наружная и внутренняя косые мышцы живота
4. Подреберные мышцы
5. Поперечная мышца груди
6. Нижняя задняя зубчатая мышца.

Сокращение этих мышц способствует максимальному уменьшению размеров грудной клетки. Оно всегда сопровождается расслаблением тех мышц, которые дополнительно участвуют в акте вдоха.

Различают дыхание брюшное, или диафрагмальное, и грудное, или реберное. Полным дыханием является такое, при котором брюшное дыхание сочетается с грудным. Разница между движениями ребер у мужчин и женщин заключается в величине дуги движения.

Некоторые обстоятельства могут изменить тип дыхания: переполнение желудочно-кишечного тракта, заболевания в области брюшной полости, беременность в последние месяцы и т.д.

При любом физическом упражнении, когда напряжены некоторые дыхательные мышцы, можно путем изолированного сокращения других мышц, не прекращать дыхательных движений.

Диафрагмальное дыхание можно регулировать более тонко, чем реберное. Качество механизма дыхания зависит не только от природных особенностей грудной клетки, но также от тренировки.

Механизм дыхания может меняться с изменением положения тела. Например, поднимание рук вверх увеличивает тонус вспомогательных мышц, способствующих вдоху. При положении «руки на бедра» также создаются более благоприятные условия для вдоха, благодаря напряжению этих мышц.

Работа диафрагмы значительно усложняется при висе на согнутых ногах, а также при стойке на кистях и при висе прогнувшись, т.к. в этих положениях диафрагма, сокращаясь, должна приподнимать внутренности брюшной полости.

Лекция 7. Структурно-функциональная организация дыхательной системы.

Дыхательная система выполняет важнейшую функцию — газообмена, доставку в организм кислорода и выведения из него углекислого газа. Полость носа, глотка, гортань, трахея, бронхи различных калибров, включая бронхиолы, служат воздухоносными путями. В них воздух согревается, очищается от различных частиц и увлажняется. Альвеолярные ходы и альвеолы являются собственно респираторными отделами, в которых и происходит газообмен. Нормальное дыхание происходит через полость носа, где расположен орган обоняния.

Наружный нос и полость носа

Костный скелет носа человека дополняется рядом хрящей. Спинка носа переходит в верхушку, а по бокам — в крылья носа, укрепленные несколькими парами хрящей, из которых важнейшими являются большие хрящи крыльев носа. Непарный хрящ перегородки носа соединяется с перпендикулярной пластинкой решетчатой кости (сзади и сверху), с сошником и передней носовой остью, образуя перегородку носа.

Нос новорожденного ребенка сплющенный, короткий, а полость носа узкая и развита слабо. С возрастом спинка носа удлиняется, образуется верхушка носа. В период полового созревания форма носа становится постоянной.

Преддверие полости носа выстлано неороговевающим многослойным (плоским) сквамозным (чешуйчатым) эпителием и имеет волосы, сальные и потовые железы, далее происходит смена эпителия реснитчатым псевдомногослойным эпителием.

Полость носа выстлана изнутри слизистой оболочкой, в которой можно выделить две отличающиеся друг от друга по строению и функции части: дыхательную и обонятельную. Первая покрыта реснитчатым псевдомногослойным эпителием с большим количеством бокаловидных гландулоцитов, выделяющих слизь. Эпителий покрыт слизью, которая благодаря движению ресничек передвигается кнаружи и удаляется. В полость носа выделяется секрет многочисленных слизистых альвеолярно-трубчатых желез. Слизь не только обволакивает

инородные частицы, но и увлажняет вдыхаемый воздух. Слизистая оболочка носа выполняет еще одну функцию: она согревает воздух. Собственная пластинка слизистой оболочки и подслизистая основа очень богаты кровеносными сосудами. В области средней к нижней раковин имеется пещеристая ткань, содержащая множество вен, которые в обычных условиях находятся в спавшемся состоянии, при наполнении их кровью слизистая оболочка набухает.

Три носовые раковины увеличивают общую поверхность полости носа, Между медиальными поверхностями раковин и перегородкой носа расположен щелевидный общий носовой ход, а под раковинами нижний, средний и верхний носовой ходы. В нижний носовой ход открывается носо-слезный проток, в два других — воздухоносные пазухи: в верхний — задние ячейки решетчатой кости и сзади клиновидная и верхнечелюстная пазухи, в средний—средние и передние ячейки решетчатой кости, лобная пазуха.

Обонятельная область занимает область верхней носовой раковины и соответствующую ей часть перегородки и задний отдел верхней стенки полости носа. Слизистая оболочка здесь покрыта реснитчатым псевдомногослойным эпителием, в состав которого входят специальные воспринимающие обонятельные нейросенсорные биполярные клетки.

У новорожденных и детей первых месяцев жизни полость носа узкая и низкая, носовые раковины толстые, отсутствует низкий носовой ход, он постепенно увеличивается в течение первого года жизни ребенка, достигая обычных размеров к периоду половой зрелости. Средний носовой ход формируется в течение первых 6 месяцев жизни, верхний – после двух лет. Околоносовые пазухи у новорожденных развиты слабо.

Воздух из полости носа через парные отверстия – хоаны поступает в глотку, а затем в гортань.

Гортань.

Гортань выполняет двоякую функцию – это дыхательная трубка и голосовой аппарат. Ее сложное строение связано с функцией органа голосообразования.

Гортань человека расположена на уровне IV-VI шейных позвонков и соединяется связками с подъязычной костью. Снаружи ее положение заметно по выступу, называемому кадыком (адамово яблоко), более развитому у мужчин и образованному соединением под углом обеих пластинок щитовидного хряща.

По бокам от гортани находятся правый и левый сосудисто-нервный пучки шеи и доли щитовидной железы, позади – гортанная часть глотки, спереди гортань покрыта лишь поверхностными мышцами шеи. Вверху гортань сообщается с полостью глотки, внизу – с трахеей.

Скелет гортани образован несколькими подвижно соединенными между собой гиалиновыми и эластическими хрящами.

Самый крупный из гортанных хрящей — гиалиновый щитовидный хрящ, в котором различают две четырехугольные пластинки, соединяющиеся между собой под прямым (или почти прямым) углом у мужчин (упомянутый выступ гортани) и тупым углом (около 120°) у женщин. От задних краев пластинок отходят две пары рожек — верхние и нижние. В основании гортани лежит гиалиновый перстневидный хрящ, его дуга обращена вперед, а пластинка — назад. Перстнетрахеальная связка соединяет нижний край хряща с первым хрящом трахеи. Перстневидный хрящ соединяется с щитовидным и черпаловидными хрящами двумя парами суставов. Наиболее важны в функциональном отношении гиалиновые черпаловидные хрящи, от основания которых вперед отходит голосовой отросток, образованный эластическим хрящом, назад и кнаружи отходит мышечный отросток. К последнему прикрепляются мышцы, изменяющие положение черпаловидного хряща в перстнечерпаловидном суставе. При этом меняется положение правого и левого голосовых отростков. Рожковидный хрящ маленький, конической формы, своим основанием как бы сидит на верхушке черпаловидного хряща. Клиновидный хрящ несколько крупнее, удлинен, непостоянной формы и величины, заложен в толще черпалонадногортанной складки. Оба хряща эластические. Сверху у гортани находится надгортанник, состоящий из эластического хряща. Надгортанник расположен впереди входа_ в гортань и прикреплен к щитовидному хрящу и подъязычной кости с помощью щите/надгортанной и подъязычно-надгортанной связок.

Хрящи соединяются между собой посредством связок и суставов. Важнейшие из них: перстнечерпаловидный сустав — между основанием черпаловидного хряща и соответствующей поверхностью перстневидного. Черпаловидный хрящ в этом суставе вращается вокруг вертикальной оси, а также смещается немного в стороны. Парный перстне-щитовидный сустав (комбинированный) — между нижними рожками щитовидного хряща и соответствующими площадками перстневидного.

Изменение положения хрящей гортани, натяжение голосовых связок, ширина голосовой щели обусловлены работой мышц гортани. Все они — поперечнополосатые, парные (кроме поперечной), разделяются на три группы напрягатели голосовых связок; расширители голосовой щели; суживатели голосовой щели. К первой откосится перстнещитовидная, самая сильная из мышц гортани, и голосовая мышцы. Натяжение голосовых связок достигается сокращением перстнещитовидных мышц, при котором щитовидный хрящ наклоняется вперед и удаляется от черпаловидных. Голосовая мышца залегает в толще голосовой складки, волокна мышцы частично вплетаются в голосовую связку. Сокращение голосовой мышцы происходит целиком или отдельными частями, чем достигается воздействие либо на всю связку, либо на ее отдельные элементы. Задняя перстнечерпаловидная мышца расширяет голосовую щель,

Мышцы, суживающие (уменьшающие ширину) голосовой щели: латеральная перстнечерпаловидная, щиточерпаловндкая, поперечная к косая черпаловидные мышцы. Все эти мышцы регулируют ширину голосовой щели, Основная роль в этом принадлежит мышцам, начинающимся на перстневидном хряще и прикрепляющимся к мышечным отросткам черпаловидных. При сокращении задних перстнечерпаловидных мышц мышечные отростки оттягиваются сзади, а голосовые отростки расходятся и голосовая щель расширяется. При сокращении латеральных перстнечерпаловидных мыши мышечные отростки перемещаются кпереди, голосовые отростки сближаются, передняя часть щели суживается, одновременно связки напрягаются. Поперечная черпаловидная мышца—непарная. Сокращаясь, она сближает черпаловидные хрящи и тем самым уменьшает ширину задней части голосовой щели. Косые черпаловидные мышцы к их продолжение — черпалонадгортанные мышцы суживают вход в гортань. Первые сближают черпаловидные хрящи, вторые наклоняют надгортанник кзади, закрывая вход в гортань при акте глотания. Щиточерпаловидные мышцы вызывают укорочение и утолщение связок и сужение передней части голосовой щели.

Работа мышц гортани вместе с голосовой связкой обеспечивает голосообразование. Голосовую связку можно сравнить со струной, которая при прохождении струн воздуха вибрирует и издает звук. Высота звука зависит от длины вибрирующего участка связки и ее натяжения, что обеспечивают напрягатели голосовых связок. На силу звука влияет ширина голосовой щели, которую создают ее расширители и суживателн. Тембр голоса определяется резонирующими устройствами (желудочки гортани, придаточные пазухи полости носа, форма и размеры верхних дыхательных путей).

Полость гортани внутри выстлана слизистой оболочкой, ее эпителий реснитчатый псевдомногослойный, с большим количеством бокаловидных клеток.
Голосовые связки, а также передняя и верхняя части задней поверхности надгортанника покрыты неороговевающим многослойным (плоским) сквамозным эпителием, большая часть задней поверхности - реснитчатым псевдомногослойным эпителием.

Под слизистой оболочкой гортани лежит фиброзно-эластическая мембрана. Часть ее, расположенная между щитовидным хрящом спереди, черпаловидным вверху и перстневидным хрящом внизу, называется эластическим конусом гортани. От внутренней поверхности угла щитовидного хряща к голосовым отросткам черпаловидных хрящей идут более плотные верхние края конуса, образующие голосовые связки. Колебания голосовых связок и ширина голосовой щели могут меняться при действии мышц.

Полость гортани на фронтальном разрезе напоминает форму песочных часов, а среднем отделе она сужена, кверху и книзу расширена. Границей верхнего отдела - преддверия гортани - являются складки преддверия (ложные голосовые связки), образованные собственной пластинкой слизистой оболочки и покрытые реснитчатым псевдомногослойным эпителием. Средний отдел - собственно голосовой аппарат гортани расположен между этими складками и лежащими под ними голосовыми складками, ограничивающими голосовую щель. Форма голосовой щели

меняется в зависимости от степени натяжения голосовых связок и положения черпаловидных хрящей. Голосовые складки образованы соединительной тканью, голосовыми мышцами и голосовыми связками. В собственной пластинке слизистой оболочки здесь отсутствуют железы. Справа и слева между складками преддверия и голосовыми имеются слепи заканчивающиеся углубления, называемые желудочками гортани. Под голосовой щелью расположен нижний отдел полости гортани' - подголосовая полость, которая непосредствен но переходит в полость трахеи. Следует подчеркнуть, что в гортани происходит лишь образование звука. В членораздельной же речи принимают участие губы, язык, мягкое небо, околоносовые пазухи.

Имеются значительные возрастные и половые особенности гортани, У женщин гортань находится несколько выше, чем у мужчин, причем гортань мужчины в среднем на 1/3 больше женской. У детей гортань расположена выше (на уровне III—V шейных позвонков), чем у взрослых. Нормальное положение устанавливается к 13--14 годам жизни. У стариков гортань находится ниже. У новорожденного ребенка гортань относительно велика. В точение первых 4—5 лет жизни ребенка она растет несколько медленнее трахеи. После 6 лет рост гортани замедляется, но перед наступлением половой зрелости у мальчиков рост ее ускоряется и размеры увеличиваются. В это время изменяются голос мальчиков. Рост и функция гортани связаны с развитием половых желез. После 23-25 лет начинается окостенение гиалиновых хрящей гортани, вначале щитовидного, позднее – перстневидного, затем основания черпаловидного хряща, эластические хрящи не подвергаются окостенению.

Трахея и бронхи.

Трахея, связанная с гортанью перстнетрахеальной связкой, начинается на уровне верхнего края VII шейного и заканчивается на уровне верхнего края V грудного позвонка, где и разделяется на два главных бронха, образуя бифуркацию - раздвоение. В просвете трахеи на месте бифуркации имеется расположенный в сагиттальной полости выступ - киль. Под слизистой оболочкой на этом месте часто располагается хрящевая пластинка правого бронхиального полукольца, иногда последнего трахеального. Длина трахеи варьирует в пределах от 8,5 до 15 см, чаще она равна 10—11 см.

Стенка трахеи состоит из слизистой оболочки, подслизистой основы, волокнисто-мышечно-хрящевой и адвентициальной оболочек.

Слизистая оболочка трахеи выстлана реснитчатым псевдомногослойным эпителием, содержащим большое количество бокаловидных гландулоцитов. Собственная пластинка слизистой оболочки богата эластическими волокнами, лимфоцитами и лимфоидными узелками.

Подслизистая основа постепенно переходит в плотную волокнистую соединительную ткань надхрящницы трахеи. В подслизистой основе располагаются смешанные серозно-слизистые железы, их выводные протоки колбообразно расширяются и открываются на поверхности слизистой оболочки,

Волокнисто-мышечно-хрящевая оболочка трахеи образована 16—20 гиалиновыми хрящами, каждый из которых представляет собой дугу, открытую кзади, занимающую приблизительно 2/3 окружности трахеи. Хрящи покрыты надхрящницей, соединены между собой кольцевыми связками, которые образованы соединительнотканными пучками, расположенными соответственно продольной оси трахеи и переходящими непосредственно в надхрящницу. Перепончатая (задняя) стенка трахеи образована плотной волокнистой соединительной тканью и пучками миоцитов. Отсутствие хрящей на задней стенке важно. Благодаря этому пищевой проходящий по пищеводу, лежащему посредственно позади трахеи, не испытывает сопротивления с ее стороны, с тем трахея, благодаря наличие стенке хрящей, связанных плотно розной тканью, и перепончатой очень упруга, эластична и против значительному давлению извне, со: просвет постоянно открытым.

Трахея покрыта адвентицией, состоящей из рыхлой волокнистой нес ленной соединительной ткани.

Начало трахеи у грудных детей высоко, на уровне IV—V шейных позвонков, у взрослых — на уровне VI, у стариков опускается до VII шейного поз У женщин начало трахеи лежит несколько выше, чем у мужчин. При глотании или движении головы положение верхнего конца трахеи изменяется. У детей в возрасте до одного года бифуркация трахеи расположена на уровне III грудного позвонка, от 2 до 6 лет - на уровне IV - V, от 7 до 12 лет - на уровне V - VI грудных

позвонков. Трахея равномерно вместе с туловищем, с наиболее интенсивно— в течение го года жизни и в период полового созревания.

Бронхиальное «дерево» состоит из ветвящихся бронхов, просвет которых постепенно уменьшается. Главные бронхи обладают выраженной упругостью, которая с возрастом увеличивается. У детей хрящи тонкие, мягкие, эластичные.

Правый главный бронх шире короче левого, по направлению он является почти продолжением трахеи. От него отходит правый верхний долевой бронх, направляющийся в верхнюю долю правого легкого. Под ним проходит правая легочная артерия. Среднедолевой и нижний долевой бронхи направляются в соответствующие доли правого легкого. Левый главный бронх сразу делится на верхний и нижний долевые, входящие в одновременные доли левого легкого. Через левый главный бронх перегибается дуга аорты, через правый – непарная вена.

Скелет правого главного бронха состоит из 6 - 8 хрящевых полуколец, левого - из 9-12 полуколец. От главных бронхов отходят долевые бронхи, дающие начало более мелким сегментарным бронхам, которые в дальнейшем ветвятся дихотомически. При этом площадь сечения ветвящегося бронха меньше, чем сумма площадей сечения его ветвей.

Главные бронхи являются бронхами первого порядка, долевые - второго порядка, а сегментарные, как правило,- бронхами третьего порядка. В дальнейшем бронхи делятся на субсегментарные первой, второй, третьей генерации (всего 9 - 10), дольковые, внутридольковые.

Бронхи выстланы реснитчатым псевдомногослойным эпителием с большим количеством бокаловидных клеток. Восстановление эпителия трахеи и бронхов происходит за счет мелких базальных клеток, не достигающих просвета бронха. У бронхиол кроме них имеются и отдельные секреторные клетки (клетки Клара), которые продуцируют ферменты, расщепляющие сурфактант.

Основная функция сурфактанта - поддержание поверхностного натяжения альвеолы и ее способности к раздуванию при вдохе и противодействие спадению при выдохе. Сурфактант препятствует пропотеванию жидкости в просвет альвеолы и обладает бактерицидностью. Сурфактант состоит из фосфолипидов, белков и гликопротеидов. Фосфолипиды синтезируются и выделяются в просвет альвеол большими альвеолоцитами.

Строение главных бронхов во многом напоминает строение трахеи. Гиалиновые хрящи бронхов представляют собой дуги, открытые кзади, где концы их соединяются перепончатой частью. Хрящи соединяются между собой кольцевыми связками, аналогичными трахеальным. По мере уменьшения калибра хрящи бронхов постепенно меняют форму, сохраняя в начале вид полуколец, затем появляются хрящевые пластинки неодинаковой величины и совершенно исчезают у бронхиол диаметром около 1 мм. В стенках главных бронхов мышечная ткань располагается так же, как и у трахеи. В стенках внутрилегочных бронхов имеется круговой слой миоцитов, располагающихся между слизистой оболочкой и хрящами.

У мелких бронхов (диаметром до 1 - 2 мм) постепенно исчезают хрящевые пластинки и железы, а мышечная пластинка слизистой оболочки становится относительно более толстой. Внутридольковые бронхи распадаются на различное количество концевых (терминальных) бронхиол (18-20), которые представляют собой конечные разветвления воздухопроводящих путей и имеют диаметр около 0,5 мм.

Легкое.

Легкое, правое и левое, по форме напоминает конус с уплощенной одной стороной и закругленной верхушкой, выступающей над I ребром. Прилегающая к диафрагме нижняя (диафрагмальная) поверхность легких вогнутая. Боковая поверхность легких (реберная) прилежит к ребрам, медиальная (средостенная) поверхность каждого легкого имеет вдавление, соответствующее сердцу и крупным сосудам. На левом легком имеется выраженное сердечнее вдавление. На средостенной поверхности каждого легкого расположены ворота легкого, через которые проходят образующие корень легкого главный бронх, артерии и нервы, окруженные соединительной тканью, выходят вены, лимфатические сосуды.

Каждое легкое имеет три края: передний, нижний и задний. Передний, острый край легкого разделяет реберную и медиальную поверхности. На правом легком этот край на всем протяжении направлен почти вертикально. В нижней половине переднего края левого легкого имеется сердечная вырезка, ниже которой расположен так называемый язычок. Острый нижний

край отделяет нижнюю поверхность от реберной, задний край закруглен. Каждое легкое разделяется глубокими щелями на доли: правое - на три, левое - на две. Косая щель идет почти одинаково на обои легких, она начинается сзади на медиальной поверхности на 6-7 см ниже верхушки, приблизительно на уровне остистого отростка III грудного позвонка Затем идет по реберной поверхности латерально вперед и вниз до основания легкого (у места перехода костной части VI ребра в хрящ). Отсюда она вновь возвращается на медиальную поверхность спереди, поднимаясь вверх и назад к корню. Косая щель проникает глубоко в ткань легкого (особенно правого), разделяя его на две доли, связанные между собой только вблизи корня. На правом легком, кроме описанной косой имеется горизонтальная щель. Она менее глубокая и более короткая, отходит от косой на реберной поверхности, идет вперед почти горизонтально на уровне IV ребра до переднего края легкого, затем переходит на его медиальную поверхность, где и оканчивается кпереди от корня. Это щель у правого легкого отделяет от верхней доли среднюю.

Доли легких - это отдельные, до известной степени изолированные, анатомически обособленные участки легкого с вентилирующим их долевым бронхом и собственным долевым сосудисто-нервным комплексом. Консистенция легкого мягкая, упругая. Благодаря содержащемуся в них воздуху легкие плавают в воде. Цвет легких у детей, особенно раннего возраста, бледно-розовый. У взрослых ткань легкого постепенно темнеет, появляются черные вкрапления (пятна) ближе к поверхности за счет частиц угля, пыли, которые откладываются в соединительнотканной основе легкого.

Каждому сегментарному бронху легкого соответствует бронхолегочный сосудисто-нервный комплекс. Сегмент - участок легочной ткани, имеющий свои сосуды и нервные волокна и вентилируемый сегментарным бронхом. Каждый сегмент напоминает усеченный конус, вершина которого направлена к корню, легкого, а широкое основание покрыто висцеральной плеврой. Легочные сегменты отделяются друг от друга межсегментарными перегородками, состоящими из рыхлой соединительной ткани, в которой проходят межсегментарные вены. Следует подчеркнуть, что сегменты в норме на поверхности плевры и в глубоких слоях легкого не имеют четко выраженных видимых границ.

Сегменты образованы легочными дольками, разделенными междольковыми соединительнотканными перегородками. Число долек в одном сегменте равно примерно 80. Форма дольки напоминает неправильную пирамиду с диаметром основания 0,5-2 см. В верхушку дольки входит дольковый бронх, который разветвляется на 3-7 концевых (терминальных) бронхиол диаметром 0,5 мм. Их слизистая оболочка выстлана однослойным реснитчатым эпителием, между клетками которого располагаются отдельные секреторные клетки (Клара). Считается, что последние являются источником восстановления эпителия концевых бронхиол. Собственная пластинка слизистой оболочки богата эластическими волокнами, которые переходят в эластические волокна респираторного отдела, благодаря чему при выходе бронхиолы не спадаются. Железы отсутствуют. Снаружи имеются пучки миоцитов.

Функциональной единицей легкого является ацинус. Это система разветвлений одной концевой бронхиолы, которая делится на 14-16 дыхательных (респираторных) бронхиол, образующих до 1500 альвеолярных ходов, несущих на себе до 20 000 альвеолярных мешочков и альвеол. В одной легочной дольке насчитывают 16-18 ацинусов. У человека а один альвеолярный ход приходится в среднем 21 альвеола (Э. Вейбель). Альвеолы напоминают пузырьки неправильной формы, они разделяются межальвеолярными перегородками толщиной 2-8 мкм. Каждая перегородка обычно является стенкой двух альвеол, между которыми в перегородке расположена густая сеть кровеносных капилляров, эластических, ретикулярных и коллагеновых волокон и клеток соединительной ткани.

Количество альвеол в обоих легких человека 600 – 700 млн., а общая их поверхность колеблется в пределах 40- 120 м2. Диаметр альвеол новорожденного ребенка в среднем равен 150 мкм, взрослого - 280 мкм. В старости объем альвеол увеличивается и их диаметр достигает 300-350 мкм. Форма альвеол многоугольная, вход в альвеолу округлый, что достигается благодаря наличию эластических и ретикулярных волокон. В межальвеолярных перегородках зачастую встречаются поры округлой или овальной формы, с помощью которых альвеолы сообщаются между собой.

Альвеолы выстланы изнутри клетками двух типов: дыхательными (сквамозными) альвеолоцитами и большими альвеолоцитами (гранулярными клетками). Дыхательные альвеолоциты преобладают. Они выстилают около 97,5% поверхности альвеол. Это уплощенные клетки толщиной 0,1—0,2 мкм, лишь в области залегания ядра они утолщены. Клетки контактируют между собой и расположены на собственной базальной мембране, обращенной в сторону капилляра. Такое строение в наибольшей степени способствует выполнению функции газообмена

Большие альвеолоциты - крупные клетки, которые, по современным воззрениям, вырабатывают сурфактант - вещество липопротеиновой природы, выстилающее изнутри альвеолы. Большие альвеолоциты также располагаются на базальной мембране. Считается, что большие альвеолоциты являются источником восстановления клеточной выстилки альвеол. Альвеолы оплетены густой сетью ретикулярных и коллагеновых волокон и кровеносных капилляров, которые прилежат к базальной мембране альвеолоцитов. Воздушно-кровяной (аэрогемэтический) барьер, через который происходит газообмен, очень тонок (в среднем 0,5 мкм). Он образован дыхательными альвеолоцитами и базальной мембраной кровеносных капилляров и эндотелиоцитами. На большом протяжении обе базальные мембраны сливаются, однако е некоторых участках они расходятся, в щелях между ними расположены волокна и клетки соединительной ткани. Каждый капилляр граничит с несколькими альвеолами, что облегчает газообмен.

Плевра.

Плевра, подобно брюшине, образует два листка: висцеральный и париетальный. Висцеральная плевра плотно срастается с легочной тканью, покрывает легкое со всех сторон, заходит в щели между его долями. Париетальная (пристеночная) плевра представляет собой сплошной листок, который срастается с внутренней поверхностью грудной полости и органами средостения, образуя замкнутый мешок, содержащий легкое, покрытое висцеральной плеврой.

Плевра представляет собой соединительнотканную пластинку, покрытую мезотелием. В париетальной (по местоположению) плевре выделяют реберную, медиастинальную и диафрагмальную. Реберная плевра покрывает внутреннюю поверхность ребер и межреберных промежутков. Спереди у грудины и сзади у позвоночного столба она переходит в медиастинальную, которая прилежит к органам средостения. Медиастинальная плевра сращена с перикардом. В области корня легкого медиастинальная плевра охватывает его и переходит в легочную (висцеральную) плевру. На уровне верхней апертуры грудной клетки реберная и медиастинальная плевры переходят одна в другую, образуя купол плевры. Внизу реберная и медиастинальная плевра переходит в диафрагмальную, покрывающую диафрагму, кроме ее центральных отделов, где перикард сращен с диафрагмой.

Полость плевры - это узкая замкнутая щель между париетальной и висцеральной плеврой, в которой находите; небольшое количество серозной жидкости, увлажняющей листки плевры, тем самым облегчая движения легких при дыхании. В тех участках, где реберная плевра переходит в диафрагмальную и медиастинальную, образуются узкие выпячивания - плевральные синусы: реберно-диафрагмальный, диафрагмоме-диастинальный и реберно-медиастинальный синусы.

Средостение.

Между правым и левым плевральными мешками располагается комплес органов, называемых ***средостением***. Спереди оно ограничено грудиной, сзади - грудным отделом позвоночного столба. Верхней границей средостения является верхняя апертура (отверстие) грудной полости, нижней - диафрагма. Условная горизонтальная плоскость, проведенная от места соединения рукоятки грудины с ее телом до межпозвоночного хряща между телами IV и V грудных позвонков, делит средостение на верхнее и нижнее. В верхнем средостении располагаются вилочковая железа (тимус), правая и левая плечеголовные вены, верхняя часть верхней полой вены, дуга аорты и отходящие от нее сосуды (плечеголовной ствол, левая общая сонная и левая подключичная артерии), часть трахеи, верхняя часть грудного отдела пищевода и соответствующие части грудного протока, симпатических стволов, блуждающих и диафрагмальных нервов.

Нижнее средостение, в свою очередь, подразделяется на три отдела: переднее, среднее и заднее. Переднее средостение, расположенное между телом грудины и передней стенкой перикарда, содержит внутренние грудные артерии, вены и окологрудинные лимфатические узлы с соединяющими их лимфатическими сосудами. В среднем средостении находится сердце, покрытое перикардом, вдоль которого по сторонам проходят диафрагмальные нервы, и внутриперикардиальные отделы крупных сосудов. Заднее средостение расположено между задней стенкой перикарда спереди и позвоночником - сзади. В заднем средостении находятся грудная часть- аорты, непарная и полунепарная вены, симпатические стволы, внутренностные нервы, блуждающие нервы, пищевод, грудной проток, лимфатические узлы.

Лекция 8. Структурно-функциональная организация пищеварительной системы.

Пищеварительный аппарат представляет собой систему органов, которые обеспечивают прием пиит, ее механическую и химическую переработку, транспортировку пищевой массы по пищеварительному каналу, всасывание питательных веществ и воды в кровеносное и лимфатическое русло и удаление из организма неусвоенных частей пиши в виде каловых масс.

У человека пищеварительный канал имеет вид трубки длиной около 8—10м с расширениями в некоторых отделах. У него есть вводное отверстие — ротовая щель и выходное — задний проход. В просвет пищеварительного канала открываются выводные протоки и отверстия пищеварительных желез, расположенных почти на всем его протяжении. Стенка пищеварительного канала мягкая (исключение составляет лишь ротовая полость, где имеются элементы скелета) и состоит из _трех оболочек: слизистой, мышечной и адвентициальной- Большая часть пищеварительного канала находится в брюшной полости и покрыта серозной оболочкой. На границе между слизистой и мышечной оболочками располагается промежуточный слой — подслизистая основа.

Слизистая оболочка выстилает полые внутренние органы (такие как желудок, кишка и т. п.) со стороны их просвета и выделяет секрет, содержащий большое количество слизи, откуда и происходит ее название.

Обращенная в просвет органа поверхность слизистой. оболочки покрыта эпителием, который в различных органах построен неодинаково. Например, в ротовой полости и пищеводе он многослойный, а в желудке и кишке — однослойный.

Эпителиальная ткань построена из эпителиальных клеток, которые тесно прилежат друг к другу. В них, как и в других клетках организма, различают ядро, цитоплазму, цитолемму и полный набор органелл общего значения.

Отличительная особенность эпителиальной ткани состоит в том, что эпителиальные клетки располагаются в виде непрерывного пласта, под которым лежит базальная мембрана. Она представляет собой тонкую пластинку основного вещества, которая отграничивает эпителий от соединительной ткани.

Основная функциональная роль эпителиальной ткани обусловлена способностью эпителиальных клеток всасывать и выделять продукты обмена. В желудочно-кишечном тракте эпителий всасывает питательные вещества и вырабатывает пищеварительные соки. Являясь естественным барьером для веществ, поступающих в организм, эпителиальная ткань также выполняет защитную функцию. С выделительной способностью эпителиальной ткани тесно связана ее секреторная функция, которая заключается в том, что эпителиальные клетки вырабатывают и выделяют специальные вещества — ферменты, участвующие в расщеплении веществ и их ассимиляции.

Эпителиальная ткань обладает выраженной регенераторной способностью, т.е. способностью заменять разрушенные клетки новым. Являясь пограничными, эпителиальные клетки быстро изнашиваются и погибают. Количество погибших эпителиальных клеток в организме человека очень велико. Например, только в ротовой полости здорового человека ежеминутно погибает около 100 тысяч эпителиальных клеток. Замена погибших клеток происходит за счет размножения новых, которые образуются путем митотического деления.

Основу, или каркас, слизистой оболочки составляет рыхлая волокнистая соединительная ткань, в которой разветвляются кровеносные сосуды, имеются нервные элементы и лимфатические сосуды.

В органах пищеварительного аппарата подслизистая основа, находящаяся кнаружи от слизистой оболочки, отграничена от нее тонким слоем гладких мышечных клеток, составляющих так называемую мышечную пластинку слизистой оболочки. Благодаря этим мышечным клеткам-слизистая оболочка собирается в складки. Другой характерной особенностью слизисто оболочки органов желудочно-кишечного тракта является наличие в ней ворсинок, которые имеют различную V величину и плотность расположения, ворсинки и складки слизистой оболочки значительно увеличивают ее всасывающую поверхность.

Эпителий слизистой оболочки образует железы, которые выделяют Свои продукты, секреты в полость органа. Различают одноклеточные и многоклеточные железы. Самыми простыми, одноклеточными, железами являются бокаловидные клетки, выделяющие слизь. Они разбросаны вдоль всей слизистой оболочки. Многоклеточные железы в зависимости от строения их секреторной части
трубчатыми или смешанными. Такие железы располагаются в толще слизистой оболочки, могут заходить в подслизистую основу, а иногда лежат даже за пределами пищеварительного канала (например, слюнные железы, печень и поджелудочная железа)

В слизистой оболочке всех органов встречаются скопления лимфоидной ткани, где происходит размножение лимфоцитов. Эта ткань образует небольшие узелки—фолликулы, которые в некоторых органах могут собираться в обширные группы. Основное значение лимфоидных образований связано с их защитной функцией.

Подслизистая основа представляет собой скопление рыхлой волокнистой соединительной ткани, в которой залегает основное сплетение кровеносных и лимфатических сосудов. От этого сплетения формируются веточки, направляющиеся к слизистой и мышечной оболочкам.

Мышечная оболочка составляет средний слой стенок полых органов и построена из гладкой мышечной ткани.

Гладкая мышечная ткань отличается по своему строению, развитию и характеру сокращения от поперечнополосатой мышечной ткани, хотя в основе их сокращения лежат одни и те же процессы взаимодействия между белками — актином и миозином. Сокращение гладкой мышечной ткани отличие от поперечнополосатой не подчиняется воле человека и протекает более медленно, она может значительное время находиться в сокращенном состоянии.

Гладкая мышечная ткань построена из гладких мышечных клеток, которые располагаются в виде пласта или пучков в стенке внутренних органов. Гладкие мышечные клетки имеют веретенообразную форму. Они содержат ядро, цитоплазму, цитолемму, органеллы общего значения миофибриллы, которые располагаются по периферии клетки вдоль ее длинной оси. Сокращение гладких мышечных клеток происходит в результате сокращения миофибрилл.
Обычно мышечная оболочка состоит из двух слоев клеток. Гладкие мышечные клетки внутреннего слоя имеют круговое направление, а наружного — продольное. В результате одновременного сокращения этих двух слоев происходит так называемое перистильтическое движение; оно заключается в том, что при сокращении циркулярного слоя в одном из участков одновременно происходит расслабление этого слоя в соседнем, следующем за ним участке. Ввиду одновременного сокращения продольного слоя расширенный участок несколько подтягивается в сторону суженного, сокращенного. Это сокращение перемещается вдоль того или иного трубчатого органа, образуя так называемую перистальтическую волну. По мере сокращения последующего участка предыдущий, ранее сокращенный участок расслабляется. Пёристальтические волны вызывают перемещение содержимого полого органа. Перистальтическое движение особенно отчетливо наблюдается в желудочно-кишечном канале и выводных протоках различных желез.

Мышечная оболочка начального отдела пищеварительной трубки (ротовой полости, глотки, пищевода), а также наружного сфинктера прямой кишки построены из поперечнополосатой мышечной ткани.

Адвентициальная оболочка покрывает органы снаружи и построена из рыхлой волокнистой соединительной ткани. Многие органы брюшной полости покрыты особой

оболочкой, называемой серозной. На своей свободной поверхности она выстлана мезотелиём, одной из разновидностей эпителиальной ткани, который выделяет небольшое количество серозной жидкости, облегчающей скольжение одного органа относительно другого.

Серозная оболочка имеет два листка: париетальный (пристеночный), который выстилает стенки брюшной полости, и висцеральный (внутренностный), который покрывает сами органы. Между этими листками серозной оболочки находится щелевидное пространство в виде так называемой полости брюшины.

ПИЩЕВАРИТЕЛЬНЫЙ КАНАЛ

Полость рта

Полость рта представляет собой начальную часть пищеварительного канала, где преимущественно происходит механическая и первичная химическая обработка пищи. Эта часть канала разделяется на два отдела: преддверие рта и собственно ротовую полость. В полости рта находятся зубы и язык, в нее открываются выводные протоки слюнных желез.

Преддверие рта представляет собой пространство между губами и щеками с одной стороны и зубами и деснами с другой. С внешнёй средой оно сообщается через ротовую щель, которая ограничена верхней и нижней губами. Строение губ и щек сходно. Их толщу составляют мышцы. С внутренней стороны губы и щеки покрыты слизистой оболочкой, а с наружной — кожей. Слизистая оболочка губ и щек переходит на альвеолярные отростки верхней и нижней челюстей, образуя десны.

Собственная ротовая полость ограничена сверху твердым и мягким нёбом, снизу — диафрагмой рта, образованной челюстно-подъязчной мышцей, а спереди и снаружи — зубами и деснами. Сзади собственно ротовая полость сообщается с глоткой через отверстие, которое называется зевом. Большую часть собственно ротовой полости занимает язык, поэтому при сомкнутых челюстях она имеет щелевидную форму.

Небо отделяет полость рта от полости носа. Его костная основа твердое нёбо — образована нёбными отростками верхнечелюстных костей и горизонтальными пластинками нёбных костей. Слизистая оболочка твердого нёба плотно срастается надкостницей. По направлению ради твердое нёбо переходит в мягкое нёбо, которое построено из мышц и покрыта слизистой оболочкой. Оно играет важную роль при глотании пищи. В средней части мягкого нёба находится небольшой выступ — язычок, направленный книзу. Мягкое нёбо ограничивает зев сверху. По бокам от мягкого нёба отходят складки слизистойоболо5ки, называемые дужками, которые образуют боковые стенки зева. С каждой стороны имеется до две дужки. Передняя из них — нёбно-язычная, задняя — нёбно-глоточная. Между дужками с обеих сторон находятся нёбные миндалины, которые представляют собой скопление лимфоидной ткани и толще слизистой оболочки. Снизу зев ограничен корнем языка, на котором расположена непарная язычная миндалина. На поверхности и особенно в углублениях миндалин находятся в большом количестве лимфоциты, которые благодаря способности к фагоцитозу помогают организму в борьбе с инфекцией. Поэтому миндалины считаются защитными (барьерными) органами.

Слизистая оболочка, выстилающая стенки преддверия рта и собственно ротовой полости, построена из многослойного плоского эпителия, в котором содержится большое количество мелких слизистых желез.

Зубы. На границе преддверия рта и собственно ротовой полости по альвеолярному краю верхней и нижней челюстей расположены зубы. Они обеспечивают механическую обработку пищи в процессе жевания.

Принято различать зубы молочные и постоянные. Молочные зубы обычно выпадают в возрасте от 6 до 12 лет, и на их месте прорезаются постоянные зубы. Молочных зубов двадцать, а постоянных – тридцать два, по восемь на каждой половине верхней в нижней челюстей. Среди постоянных зубов у взрослого человека различают: два резца, один клык, два малых коренных зуба и три больших коренных зуба челюстей имеется лишь по пять зубов: два резца, клык в два коренных зуба.

Прорезание постоянных зубов заканчивается к 12-14 годам. Исключение составляет третий большой коренной зуб, именуемый еще зубом мудрости, который обычно прорезается после 18 лет.

Зуб состоит коронки, шейки и корня. Коронка представляет собой наружную, видимую при осмотре, часть зуба. Шейка зуба служит местом прикрепления к нему десны. Корень зуба погружен в альвеолярную ямку, или зубную луночку, и довольно плотно срастается с ее поверхностью. Зуб имеет полость, в которой находятся кровеносные сосуды и нервы.

Зуб построен из плотного вещества — дентина, которое сверху в области коронки покрыто чрезвычайно твердым веществом — эмалью. Корень зуба покрыт цементом.

Каждый из зубов имеет свои особенности. Резец напоминает по форме долото, корень его сдавлен в поперёчном направлении и не имеет раздвоения на своем конце. Клыки имеют также один корень, сдавленный с боков, у коронки клыка несколько коническая форма. У малых коренных зубов один корень с продольными бороздами, которые у первого верхнего коренного зуба могут быть настолько хорошо выражены, что переходят в щель, раздваивающую корень. Коронка малых коренных зубов на своей жевательной поверхности имеет 2 бугорка. Большие коренные зубы имеют приблизительно кубическую форму, у них различают 4—5 бугорков. У нижних больших коренных зубов два корня, а у верхних — три.

Язык —это мышечный орган, который располагается в ротовой полости и принимает участие в акте жевания, способствует формированию пищевого комка и продвижению его в глотку. Наряду с этим он служит органом осязания и вкуса, а человека, кроме того, активно участвует образовании членораздельной речи.

Задняя его часть называется корнем языка, средняя — телом языка, а передняя — верхушкой языка. Верхняя, свободная, поверхность языка называется спинкой, нижняя поверхность языка свободна только в переднем отделе.

Снаружи язык крыт слизистой оболочкой, состоящей из многослойного плоского эпителия и рыхлой волокнистой соединительной ткани. На верхней и боковой поверхностях языка имеется большое количество сосочков. Различают три вида сосочков языка: *нитевидные* сосочки располагаются главным образом на теле языка, в передней его части, и придают спинке языка шероховатый вид; грибовидные сосочки встречаются между нитевидными, чаше всего на кончике и по краям языка (в грибовидных сосочках находятся вкусовые почки, воспринимающие вкусовые раздражения); на границе тела и корня языка находятся самые крупные по размерам *желобовидные сосочки,* располагающиеся под углом, открытым кпереди в виде римской цифры V, и также воспринимающие вкусовые раздражения.

В слизистой оболочке корня языка имеется скопление лимфоидной ткани, образующее *язычную миндалину*. Слизистая оболочка нижней поверхности языка по срединной линии переходит на десну, образуя складку — уздечку языка. По обеим сторонам от нее располагаются небольшие возвышения — *подъязычные сосочки*, на вершине которых открываются выводные протоки поднижнечелюстной и подъязычной слюнных желез.

Язык построен из поперечнополосатых мышц, среди которых собственные мышцы располагаются в толщё языка и при сокращении изменяют его форму. В зависимости от расположения мышечных волокон различают верхнюю к нижнюю продольные, поперечную и вертикальную мышцы.

Наряду с этим в языке заканчивается ряд мышц, которые берут начало на близлежащих костях и называются скелетными мышцами языка. При своем сокращении они способствуют перемещению языка в ротовой полости.

Подбородочно-язычная мышца (парная) берет начало от подбородочной оти на внутренней поверхности нижней челюсти и веерообразно вплетается в корень языка. При одновременном сокращении мышц обеих сторон язык перемещается кпереди.

Подъязычно-язычная мышца (парная) широкой пластинкой начинается от подъязычной кости и проникает в толщу языка. При сокращений с обеих сторон тянет язык назад и вниз.

Шило- язычная мышца (парная) начинается от шиловидного отростка височной кости и вплетается в корень языка. Тянет язык назад и вверх.

Слюнные железы. В полость рта открываются выводные протоки трех пар больших слюнных желез (околоушной, поднижнечелюстной и подъязычной), а также мелких слизистых желез, расположенных в слизистой оболочке.

Околоушная железа выделяет серозиый секрет. По своему строению это альвеолярная железа. Она располагается в позадичелюстной ямке впереди и ниже наружного уха. Это самая крупная из слюнных желез, вес ее достигает 30г. Вся железа заключена в околоушножевательную фасцию.

Выводной проток околоушной железы идет по наружной поверхности жевательной мышцы и открывается в преддверие рта на слизистой оболочке щеки, на уровне второго верхнего большого коренного зуба. При жевании во время движения нижней челюсти эта железа несколько массируется, чем облегчается выведение ее секрета в ротовую полость.

Поднижнечелюстная железа по строению альвеолярно-трубчатая, по функции относится к группе смешанных, т. е. выделяет и серозный, и слизистый секреты. Ее вес равен 10—15 г. Располагается железа в поднижнечелюстной ямке, ниже челюстно-подъязычной мышцы. Ее выводной проток, перегибаясь через задний край челюстно-подъязычной мышцы, открывается в области ротовой полости, на верхушке подъязычного сосочка.

Подъязычная железа выделяет слизистый секрет. По своему строению она альвеолярно-трубчатая. Эта железа лежит под языком, прикрытая слизистой оболочкой дна ротовой полости, и имеет вес около 5г.

Все эти три пары желез выделяют секрет, который называется слюной. Стона увлажняет слизистую оболочку полости рта, смачивает пищу при жевании, а находящиеся в слюне ферменты расщепляют углеводы на более простые соединения, т. е. подвергают пищу первичной химической обработке.

Глотка занимает особое положение в пищеварительном канале, так как служит для прохождения одновременно и пищи, и воздуха. Начинается глотка от основания черепа, а заканчивается на уровне шестого шейного позвонка, переходя в пищевод. Спереди от глотки располагаются сообщающиеся с ней полости носа, рта и гортань, а по сторонам — крупные кровеносные сосуды и нервы.

Глотку делят на три отдела: верхний, или носовую часть, распложенную позади полости носа; средний или ротовую часть, соответствующую положению ротовой полости; нижний, или гортанную , расположенную позади гортани.

Носовая часть глотки сообщается с полостью носа посредством хоан — двух отверстий, разделенных посредине задним краем носовой перегородки. На боков стеаках глотки имеются глоточные отверстия слуховых труб, которые соединяют полость среднего уха с полостью глотки. Спереди от этих отверстий находятся трубные миндалины. На верхней стенке глотки, в области ее свода, имеется скопление лимфоидной ткани — глоточная миндалина.

Ротовая часть глотки сообщается с полостью посредством зева, в области которого, как уже отмечалось, также имеются скопления лимфоидной ткани (язычная и нёбные миндалины). Таким образом, в верхнем отделе пищеварительного канала располагается почти замкнутое кольцо из лимфоидной ткани, представляющее собой естественный барьер для болезнетворных микроорганизмов.

Гортанная часть глотки переходит непосредственно в пищевод. Вверху, на передней стенке этого отдела находится вход в гортань, прикрываемый во время глотания надгортанником. По бокам от него проходят глубокие впадины — грушевидные карманы, через которые жидкая пища стекает со спинки языка и пропадает в пищевод.

Мышечная оболочка построена из поперечнополосатой мышечной ткани. Различают верхний, средний и нижний констрикторы (сжиматели) глотки, которые при своем сокращений суживают ее просвет и проталкивают пищевой комок в пищевод. Особенностью строения констрикторов глотки является то, что они имеют форму воронок, как бы вставленных друг в друга. На задней стенке глотки мышцы обеих сторон сходятся по средней линии и своими короткими сухожилиями образуют шов глотки. Сбоку и сверху в мышечную оболочку глотки вплетаются шилоглоточные мышцы, идущие от шиловидных отростков височных костей.

В момент глотания пищи воздухоносные пути, которые также проходят через глотку, временно перекрываются. Мышцы мягкого неба, сокращаясь, приподнимают его, в результате

чего оно отгораживает носовую часть глотки от ротовой. Сама глотка за счет сокращения шилоглоточных мышц несколько приподнимается кверху. Вместе с ней приподнимается и гортань за счет сокращения мышц, лежащих выше подъязычной кости. В этот момент вход в гортань зарывается надгортанником, чему также способствует сокращение мышц гортани. Язык, продвигая пищевой комок, несколько подается кзади и закрывает зев. Таким образом, в момент_ глотания открытым остается только одно отверстие - ведущее в пищевод. Глотательные движения происходят в результате координированного сокращения мышц глотки, мягкого неба, языка и гортани.

Пищевод представляет собой узкую трубку, сообщающую глотку с желудком. Он начинается на уровне 6-го шейного позвонка, направляется в грудную полость и идет вдоль позвоночного столба в заднем средостении, затем через специальное отверстие в диафрагме проникает в брюшную полость и переходит в желудок на уровне 11-го грудного позвонка. Длина пищевода у взрослого человека составляет около 25 см. На своем пути пищевод имеет три сужения из которых первое находится в самом его начале, второе — на уровне дуги аорты и третье — в области перехода его через диафрагму.

На шее пищевод прилегает непосредственно к позвоночному столбу и идет позади трахеи. В грудной полости пищевод несколько отходит от позвоночного столба кпереди. Здесь впереди от пищевода располагаются сначала трахея, затем дуга аорты, а несколько ниже— левый бронх. Брюшной отдел пищевода самый короткий (приблизительно 1см).

Стенка пищевода, толщиной примерно 4 мм, состоит из трех оболочек: слизистой, мышечной и адвентициальной.

Слизистая оболочка, выстилающая внутреннюю поверхность пищевода, покрыта многослойным плоским эпителием с большим количеством слизистых желез. Она образует продольные складки, поэтому на поперечном разрезе просвет пищевода имеет звездчатую форму.

Мышечная оболочка пищевода состоит из продольного (наружного) и кругового (внутреннего) мышечных слоев. В верхней трети пищевода мышечная оболочка образована поперечнополосатой мышечной тканью, которая в средней трети постепенно заменяется гладкой мышечной тканью.

Наружная, адвентициальная, оболочка пищевода построена из рыхлой волокнистой соединительной ткани. При помощи ее пищевод соединяется с соседними органами.

Желудок

Желудок представляет собой расширенный отдел пищеварительного канала, где начинается собственно процесс пищеварения. Он расположен в брюшной полости, под левым куполом диафрагмы (в левом подреберье), и только одна четвертая его часть лежит справа, доходя до печени.

Сверху и справа различают малую кривизну, а снизу и слева — большую кривизну желудка. Однако у живого человека форма его постоянно меняется в звисимости от фаз пищеварения, а также от состояния окружающих органов.

При выполнении некоторых упражнений, таких как вис, вис прогнувшись, стойка на кистях, желудок может смешаться и изменять свою форму по сравнению с его исходным положением при обычном стоянии.

Величина желудка изменяется по мере его наполнения. Длина его у взрослого человека в среднем равна 20—25 см, емкость колеблется от 1 до_3л.

В желудке различают: дно, тело и привратниковую часть. Дно желудка находится слева от места впадения пищевода и составляет самую верхнюю и расширенную часть, прилежащую левому куполу диафрагмы. Тело желудка занимает его средний отдел. Привратниковая часть – самая узкая, она непосредственно переходит в тонкую кишку.

Стенка желудка состоит из трех оболочек: слизистой, мышечной и серозной.

Слизистая оболочка желудка выстлана однослойным цилиндрическим эпителием, образует множество складок, которые сглаживаются при наполнении желудка. Почти вся она состоит из трубчатых желез, только в дне и теле желудка их насчитывается около 3 млн. Желудочный сок, вырабатываемый этими железами, содержит ряд компонентов, среди которых наиболее важными являются фермент пепсин и соляная кислота, действующие на белковые вещества.

Мышечная оболочка хорошо выражена и состоит из двух слоев гладких мыщечных клеток: кругового {внутреннего) и продольного (наружного). В области дна желудка часть волокон кругового слоя принимает косое направление; их нередко рассматривают как третий слой гладких мышечных клеток. При выходе из желудка круговой мышечный слой образует мощный сфинктер привратника, который перекрывает сообщение между желудком исследующей за ним двенадцатиперстной кишкой.

Серозная оболочка представляет собой висцеральный листок брюшины, покрывающий желудок со всех сторон.

Тонкая кишка

Тонкая кишка является следующим за желудком отделом пищеварительного канала. Она занимает весь средний и нижний отделы брюшной полости, образуя большое количество петель, и переходит в области правой подвздошной ямки в толстую кишку. Длина тонкой кишки у взрослого человека в среднем равна 3-6 м и превышает длину тела в 3—4 раза. В тонкой кишке протекают основные процессы переваривания пищи, а также происходит всасывание в кровь и лимфу питательных веществ.

Морфологически в тонкой кишке различают три отдела: двенадцатиперстную кишку, тощую кишку и подвздошную кишку.

Двенадцатиперстная кишка названа так потому, что длина ее равна приблизительно ширине двенадцати пальцев (перстов) -около 25 см. Она начинается от привратника желудка и.подковообразно изгибаясь, охватывает головку поджелудочной железы. Двенадцатиперстная кишка является фиксирований участок тонкой кишки покрыта брюшиной только спереди.

Верхняя её часть находится на уровне 1-го поясничного позвонка. Нисходящая часть, спускаясь вдоль позвоночного столба справа от него, доходит до 3-го поясничного позвонка, затем изгибается влево и несколько поднимается кверху, образуя восходящую часть кишки. Место перехода в тощую кишку. находится слева, на уровне 2-го поясничного позвонка.

В нисходящую часть двенадцатиперстной кишки открываются выводные протоки печени и поджелудочной железы, секрет которых содержит ряд важных ферментов, участвующих в кишечном пищеварении.

Тощая кишка является продолжением двенадцатиперстной кишки. Тощая кишка, спускаясь вниз, образует различные изгибы и петли, расположенные преимущественно в пупочной области и в левой части живота. Она составляет примерно 2/5 общей длины тонкой кишки.

Подвздошная кишка располагается в правой подвздошной ямке. Стенка тонкой кишки состоит из трех оболочек: слизистой с хорошо выраженным подслизистым слоем, мышечной и серозной.

Слизистая оболочка характеризуется наличием большого количества поперечных, круговых складок, которые особенно хорошо развиты в двенадцатиперстной кишке. Кроме того, на всем протяжении тонкой кишки слизистая оболочка образует многочисленные выпячивания (высотою 0,5-1,5 мм), так называемые кишечные ворсинки. На 1 см2 поверхности слизистой оболочки приходится около 2500 ворсинок. Огромное количество складок и ворсинок увеличивает всасывающую поверхность слизистой оболочки примерно в 25 раз, что .имеет важное значение для всасывания питательных веществ.

В центре ворсинки проходит лимфатический капилляр, по сторонам которого небольшими пучками лежат гладкие мышечные клетки. Благодаря наличию мышечных клеток ворсинка можёт сокращаться, что способствует оттоку лимфы в период всасывания питательных веществ.

На всем протяжении тонкой кишки в промежутках между ворсинками располагаются трубчатые углубления слизистой оболочки, так называемые кишечные крипты — своеобразные железы, в которых вырабатывается кишечный сок, содержащий пищеварительные ферменты.

В слизистой оболочке тонкой кишки имеется большое количество лимфоидных образований в виде одиночных или групповых лимфатических фолликулов.

Мышечная оболочка тонкой кишки состоит из гладких мышечных клеток, образующих два слоя: внутренний - круговой и наружный — продольный.

Тощая кишками подвздошная кишка со всех сторон покрыты брюшиной и фиксируются при помощи брыжейки к задней брюшной стенке.

Толстая кишка

Толстая кишка начинается в правой, подвздошной ямке, где в нее переходит подвздошная кишка. Длина толстой кишки составляет1,5-2м, диаметр ее колеблется от 4 до 7 см. Это самый широкий отдел кишечника. В толстой кишке происходит всасывание воды и формирование каловых масс.

В толстой кишке различают три основных отдела: слепую кишку, ободочную — кишку и прямую кишку.

Слепая кишка является начальным отделом толстой кишки и располагается в правой подвздошной ямке, ниже места впадения в толстую кишку подвздошной кишки. В этом месте имеется илео-цекальный клапан. От задневнутрённей поверхности слепой кишки отходит червеобразный отросток (аппендикс), в слизистой оболочке которого имеется скопление лимфоидной ткани. В силу этого он выполняет защитную функцию и нередко подвергается воспалению.

В ободочной кишке различают четыре части:

Восходящая ободочная кишка является непосредственным продолжением слепой кишки и прилежит к задней брюшной стенке. Длина кишки в среднем равна 20 см. Она поднимается вверх до печени, под которой делает правый изгиб и переходи в поперечную ободочную кишку.

Поперечная ободочная кишка самая длинная часть толстой кишки, достигающая иногда 50 см. Она проходит поперек брюшной полости. Вся кишка покрыта брюшиной, имеет длинную брыжейку, с помощью которой прикрепляется к задней брюшной стенке и легко смещается.

Нисходящая ободочная кишка располагается слева на задней брюшной стенке и покрыта брюшиной с трех сторон. Она тянется от левого изгиба ободочной кишки до уровня подвздошного гребня, где продолжается в сигмовидную кишку.

Сигмовидная ободочная кишка, являясь продолжением нисходящей ободочной кишки; располагается в левой подвздошной ямке. Она тянется от гребня левой подвздошной кости до 3-го крестцового позвонка, где переходит в прямую кишку. Длина ее в среднем равна 45 см.

Прямая кишка начинается на уровне 3-го крестцового позвонка и является конечным отделом толстой кишки. Длина ее в среднем 20 см. Заканчивается она задним проходом. Располагается прямая кишка в малом тазу. Спереди к ней у мужчин прилежит мочевой пузырь, семенные пузырьки и предстательная железа, у женщин — влагалище и матка. Прямая кишка имеет два изгиба (крестцовый и промежностный). В средней части ее образуемся расширение — ампула, в котором скапливаются. каловые массы.

Слизистая оболочка прямой кишки образует поперечные складки, из которых обычно две располагаются слева, а одна — справа. В нижнем отделе имеется ряд продольных складок, которые утолщаются по направлению к заднему проходу. Между продольными складками образуются заднепроходные пазухи, в которых собирается слизь, облегчающая акт дефекации. В области заднего прохода в толще слизистой оболочки находится большое количество вен, образующих геморроидальное сплетение.

Мышечная оболочка стенки прямой кишки имеет волокна, расположенные продольно и циркулярно. Продольные волокна лежат сплошным слоем, как и в тонкой кишке. Волокна кругового слоя развиты сравнительно слабо, однако в области заднего прохода они утолщаются и образуют внутренний сфинктер заднего прохода, неуправляемый произвольно. Несколько ниже его располагается наружный сфинктер, который образуется поперечнополосатой мышцей и управляется произвольными усилиями человека.

ПЕЧЕНЬ И ПОДЖЕЛУДОЧНАЯ ЖЕЛЕЗА

Печень — железистый орган, расположенный в брюшной полости, главным образом в правом подреберье. Вес печени у взрослого человека достигает 1,5-2 кг.

Через печень протекает почти вся кровь, которая оттекает от органов пищеварительного аппарата, в ней она очищается от вредных веществ, попавших в организм, и только после этого

поступает в общую систему кровообращения. Наряду с этим в печени происходит синтез белков из тех веществ, которые усваиваются организмом в процессе пищеварения. Большую роль она играет в углеводном обмене. поддерживая необходимый уровень концентрации сахара в крови. Наконец, как железа пищеварительного аппарата, печень вырабатывает желчь, которая поступает в двенадцатиперстную кишку и способствует всасыванию жиров.

На печени различают: верхнюю — диафрагмальную и нижнюю — висцеральную поверхности, а также передний (острый) и задний (тупой) края. —

Диафрагмальная поверхность печени, прилегающая к нижней поверхности диафрагмы, выпуклая и разделена сагиттально расположенной серповидной связкой на две доли, из которых правая значительно больше, чем левая.

Висцеральная поверхность печени имеет две продольные борозды, идущие спереди назад, и между ними одну поперечную. Все три борозды делят нижнюю поверхность печени на четыре доли: правую, левую, квадратную и хвостатую. В поперечной борозде находятся ворота печени. В ворота входят воротная вена, печёночная артерия и нервы. Из ворот выходят общий печеночный проток и лимфатические сосуды. По общему печеночному протоку из печени оттекает желчь.

Передний, острый, край печени имеет две вырезки: в одной лежит дно желчного пузыря, а в другой — круглая связка печени, которая тянется к пупку и представляет собой заросшую пупочную вену, функционирующую у плода.

Задний, тупой, край печени соответственно позвоночному столбу имеет углубление и справа от него вырезку, в которой лежит проходящая позади печени нижняя полая вена.

Почти вся печень, за исключением задней части диафрагмальной поверхности, где она срастается непосредственно с диафрагмой, покрыта брюшиной.

Печень своей задней частью прочно фиксирована к нижней поверхности диафрагмы; положение переднего края удерживается связками брюшины и частично крупными кровеносными сосудами, подходящими к печени. Серповидная связка, идущая сагиттально, а также правая и левая венечные и треугольные связки, расположенные во фронтальной плоскости, соединяют верхнюю поверхность печени с диафрагмой. По свободному краю серповидной связки тянется круглая связка печени, которая направляется от ворот печени к пупку. Кроме того имеются связки между печенью и близлежащими органами (желудком, двенадцатиперстной кишкой и правой почкой).

Внутреннее строение печени. Структурной единицей печени является печеночная долька, которая имеет призматическую форму и поперечник около 1-1,5 мм. Каждая долька состоит из эпителиальных клеток (гепатоцитов}. которые располагаются в виде балок, имеющих радиальное направление и получивших название печеночных пластинок. Эпителиальные клетки печени в совокупности составляют ее паренхиму. Каждая печеночная пластинка состоит из двух рядов эпителиальных клеток, между которыми имеется узкий канал — желчный капилляр. В него поступает желчь, вырабатываемая печеночными клетками. По капиллярам желчь оттекает в междольковые проточки, расположенные по периферии долек. Из междольковых проточков формируются более крупные желчные протоки, которые постепенно собираются в общий печёночный проток.

Кровь в печень. поступает по печеночной артерии и воротной вене, которые, войдя в ворота пёчени, постепенно разветвляется. Самые тонкие их веточки идут между дольками печени и называется междольковыми артериями и венами. Венозная кровь, поступающая из системы воротной вены, протекает от органов пищеварительного аппарата и содержит в себе все те вещества, которые всасываются в пищеварительном канале. Протекая по синусоидньм капиллярам, которые располагаются между печеночными пластинками, кровь очищается. После этого она поступает в центральную вену, проходящую внутри печеночной дольки, из центральных вен — в печеночные вены, по которым оттекает в нижнюю полую вену.

Таким образом, в печеночных дольках происходит очищение крови и образование желчи. Функции печёночных клеток сложны и многообразны. В них происходит синтез белков и накапливается гликоген, которые расходуются по мере потребностей организма.

Желчный пузырь функционально самым непосредственным образом связан с работой печени: в нем происходит концентрация желчи, вырабатываемой печенью.

Жёлчный пузырь имеет грушевидную форму. Длина его равна 8-12 см, ширина — 3,5 см, емкость — около 60 мл. В желчном пузыре различают дно, тело и шейку, переходящую в пузырный проток. Последний соединяется с общим печеночным протоком, образуя общий желчный проток, по которому желчь поступает в двенадцатиперстную кишку. У места впадения общего желчного протока в двенадцатиперстную кишку имеется сфинктер, регулирующий выбрасывание желчи.

Поджелудочная железа является железой смешанной секреции: она сострит из двух различных отделов — экзокринного (с внешней секрецией) и эндокринного (с внутренней секрецией).

Поджелудочная железа лежит позади желудка, в забрюшинном пространстве, на уровне 1-го поясничного позвонка. По своему строению она принадлежит к сложным альвеолярным железам. Длина ее в среднем равна 16-20 см, вес - 70-80 г.

В поджелудочной железе различают головку, тело и хвост. Выводной проток поджелудочной железы формируется из более мелких протоков и открывается в просвет нисходящего отдела двенадцатиперстной кишки вместе с общим желчным протоком. Иногда встречаются добавочные протоки поджелудочной железы.

Как железа внешней секреции она вырабатывает и выделяет поджелудочный сок, который содержит ряд пищеварительных ферментов, действующих на белки, жиры и углеводы. Под влиянием этих фёрментов происходит переваривание пищи в кишечнике.

Внутрисекреторную функцию в поджелудочной железе выполняют особые скопления железистых клеток, образующих панкреатические островки, видимые под микроскопом. Общее количество островков у взрослого человека составляет примерно 1 млн. В них вырабатываются гормоны — инсулин и глюкагон, которые непосредственно выделяются, в кровь и регулируют углеводный обмен в организме. Под действием инсулина происходит синтез гликогена из глюкозы и отложение его в печени и мышцах. Глюкагон регулирует превращение гликогена в простые сахара, которые поступают в кровь и тем самым способствуют повышению концентрации глюкозы в крови.

Брюшина представляет собой серозную оболочку.

В брюшине различают два листка: париетальный (или пристеночный) и висцеральный (или внутренностный).

Париетальный листок брюшины выстилает изнутри стенки брюшной полости (нижнюю поверхность диафрагмы, пёрёднюю, заднюю и боковые стенки брюшной полости, а также дно таза).

Висцеральный листок брюшины покрывает органы брюшной полости. Одни органы покрыты брюшиной со всех сторон, другие — с трех сторон и третьи — лишь с одной стороны.

Органами, покрытыми брюшиной со всех сторон, являются: желудок, тонкая кишка, слепая, поперечная ободочная и сигмовидная ободочная кишки, верхняя треть прямой кишки, селезенка и маточные трубы.

С трех сторон покрыты брюшиной: печень, восходящая ободочная кишка, нисходящая ободочная кишка, средняя треть прямой кишки, мочевой пузырь (наполненный) к матка.

С одной стороны покрыты брюшиной: поджелудочная железа, двенадцатиперстная кишка, надпочечники, почки, мочеточники и мочевой пузырь (пустой).

Брюшина выполняет преимущественно разграничительную функцию, предотвращая срастание органов между собой, а также со стенками брюшной полости. Серозная жидкость, смачивающая свободную поверхность брюшины, сводит к минимуму трение между соседними органами.

Щелевидное пространство между париетальной и висцеральной брюшиной называется полостью брюшины. Брюшина, переходя со стенок брюшной полости на органы, а также с одного органа на другой, образует связки, брыжейки и сальники.

Связкой брюшины называется место ее перехода с одного органа на другой (например, желудочно-селезеночная связка или печеночно-почечная связка) или со стенок брюшной полости на органы. К таким связкам, в частности, относятся серповидная и венечные связки печени.

Брыжейка представляет собой дупликатуру (двойной листок) брюшины в области перехода париетального листка брюшины в висцеральный. Брыжейка служит для фиксации

сложения органов брюшной полости. Состоит она из двух листков брюшины, между которыми заключены сосуды и нервы, идущие к органу.

Различают: брыжейку тонкой кишки, брыжейку поперечной ободочной кишки, брыжейку сигмовидной ободочной кишки и брыжейку верхней трети прямой кишки. Наиболее крупной является брыжейка тонкой кишки. На ней подвешены тощая и подвздошная кишки. Корень ее расположен на задней брюшной стенке от 2-го поясничного позвонка слева до крестцово-подвздошного сустава справа.

Большой сальник состоит из четырех листков брюшины. Он свисает от большой кривизны желудка в виде фартука, покрывая спереди органы брюшной полости. Помимо механической роли большой сальник, выполняет функцию жирового депо. Наряду с этим в сальнике содержится большое количество макрофагов — специальных клеток соединительной ткани, способных поглощать микроорганизмы и чужеродные тела, проникающие в полость брюшины.

Малый сальник, состоящий из двух листков брюшины, располагается между воротами печени с одной стороны и малой кривизной желудка и начальной частью двенадцатиперстной кишки с другой. Краем его является печеночно-двенддцатиперстная связка, которая заключает между своими листками воротную вену печеночную артерию и общий желчный проток. Позади этой связки находится сальниковое отверстие, через него можно проникнуть в щелевидное пространство позади малого сальника и желудка.

Таким образом, брюшина, покрывая стенки и органы брюшной полости образует сложную систему щелевидных пространств (полость брюшины), заполненную незначительным количеством серозной жидкости.

Полость брюшины у мужчин совершенно замкнута. У женщин «е существует связь ее с внешней средой через маточные трубы, матку и влагалище.

Лекция 9. Структурно-функциональная организация эндокринной системы.

Эндокринная система (или железы внутренней секреции) вырабатывают специфические вещества – гормоны, обладающие высокой физиологической активностью, т.е. способностью усиливать или ослаблять деятельность и рост различных органов и организма в целом. Гормоны выделяются в кровь и с кровью разносятся по всему организму. Действие их характеризуется высокой избирательностью и специфичностью.

В отличие от желез внешней секреции, секрет которых выделяется наружу, продукты эндокринных желез поступают в кровеносное русло, т.е. выделяются внутрь организма. Поэтому тесный контакт желез внутренней секреции с кровеносной системой является непременным условием из работы.

Эндокринные железы находятся под контролем нервной системы, которая координирует деятельность всех органов и систем в организме. Причем основное значение в регуляции желез внутренней секреции принадлежит гипоталамусу – одному из отделов головного мозга.

Эндокринные железы «разбросаны» по всему организму; размеры их очень невелики. Так, самая крупная из них, щитовидная железа, весит всего 35г. Большинство желез внутренней клеток и имеют богатую сеть кровеносных сосудов. В них очень много широких капилляров – синусоидов, эндотелиальная стенка которых непосредственно соприкасается с эпителиальными клетками желез.

Среди желез внутренней секреции различают: исключительно эндокринные железы и секрецией смешанной секрецией (экзо- и эндокринной). К первой группе относят щитовидную, околощитовидные и вилочковую железы, надпочечники, гипофиз и эпифиз. Ко второй группе принадлежит поджелудочная железа и половые железы (у мужчин – яички, а у женщин - яичники). Имеются сведения о том, что помимо перечисленных органов внутренней секреции способностью вырабатывать гормоноподобные вещества обладают почки, селезенка и некоторые другие органы.

Щитовидная железа непарный орган, располагающийся в области шеи, на передней ее поверхности. Железа состоит из правой и левой долей, перешейка, соединяющего их, и пирамидальной доли, идущей от перешейка по направлению к подъязычной кости. Доли щитовидной железы сзади прилегают к трахее, глотке и пищеводу. Верхние концы долей доходят до середины боковых поверхностей щитовидного хряща, а нижние – до уровня 5-6-ого колец трахеи. Перешеек располагается на уровне 2-4-го колец трахеи.

Снаружи щитовидная железа окружена фиброзной капсулой, от которой внутрь железы внедряются соединительнотканные перегородки. Паренхима железы образована небольшими замкнутыми пузырьками – фолликулами, которые густо оплетены кровеносными капиллярами. Продукты секреции накапливаются внутри фолликулов в виде коллоида. В кровеносное русло они могут попасть только пройдя через стенку фолликула. Секреторная функция щитовидной железы активизируется тиреотропным гормоном гипофиза. Под его влиянием коллоид разжижается и переходит в кровеносные сосуды. Одновременно наблюдается сильное увеличение притока крови к железе (гиперемия).

В щитовидной железе образуются гормоны (тироксин и др.), стимулирующие обменные процессы в организме. Наряду с этим гормоны щитовидной железы влияют на функциональное состояние нервной системы, а также рост скелета, в частности на энхондральное окостенение.

Щитовидная железа обильно кровоснабжается; за единицу времени она получает крови больше, чем почка. К железе подходят две верхние и две нижние щитовидные артерии, а также низшая щитовидная артерия. Идущая о плече-головного ствола. Оттекающая кровь собирается в расположенное около железы венозное сплетение, из которого она поступает во внутренние яремные вены.

Околощитовидные железы располагаются на задней поверхности щитовидной железы. Их четыре, они представляют собой тельца размером 6х4 мм.

Паратиреоидный гормон, выделяемый этими железами, регулирует содержание кальция в крови. Содержание кальция в крови влияет на формирование скелета, а также на возбудимость нервной и мышечной систем.

Снаружи каждая околощитовидная железа окружена капсулой. Железистые клетки образуют внутри железы фолликулоподобные структуры, в просвете которых скапливается их секрет. Околощитовидные железы кровоснабжаются от щитовидных артерий, оттекающая кровь поступает во внутренние яремные вены.

Вилочковая железа располагается в переднем средостении позади грудины. Размеры железы сильно изменяются с возрастом. У новорожденных она весит примерно 12 г. Увеличение железы продолжается до наступления половой зрелости (14-15 лет). К этому моменту ее вес достигает 30-40г. В дальнейшем наблюдается процесс обратного развития (возрастная инволюция) железы, в результате которого она подвергается жировому перерождению. К 25 годам ее вес снижается до 25 г, к 60 годам она весит менее 15 г, а к 70 годам около 6г.

Роль вилочковой железы в организме пока еще полностью не ясна. Возрастные изменения, протекающие в ней параллельно с динамикой общего роста организма и его половым созреванием, позволяют думать о том, что она участвует в регуляции роста организма. Возможно, как полагает проф. Б.В. Алешин, она способствует осуществлению эффекта соматотропного гормона гипофиза. Функциональное значение вилочковой железы определяется ее влиянием на формирование лимфоидной системы в организме, которая непосредственно участвует в выработке его приспособительных и защитных реакций. Имеются доказательства того, что вилочковая железа контролируется его иммунные реакции, т.е. те реакции, которые связаны с выработкой антител к различным антигенам.

Снаружи вилочковая железа покрыта фиброзной капсулой, от которой внутрь железы отходят перегородки, разделяющие ее паренхиму на дольки. В паренхиме вилочковой железы различают корковое вещество, богатое лимфоцитами, и мозговое вещество, в котором располагаются своеобразные слоистые эпителиальные тельца. Функция этих телец пока остается еще неясной.

Кровоснабжается вилочковая железа веточками от внутренних грудных артерий. Оттекающая от нее кровь собирается в одноименные вены.

Надпочечная железа, или надпочечник, располагается над верхним полюсом почки. Это парный орган. Вес его равен примерно 4г.

Надпочечник состоит из коркового и мозгового вещества, каждое из которых фактически представляет собой самостоятельную железу, с различным происхождением, строением и функцией.

Корковое вещество надпочечника вырабатывает ряд веществ, обладающих выраженной гормональной активностью. К ним относятся минералокортикоиды (альдостерон) и глюкокортикоиды (кортикостерон, гидрокортизон и кортизон). Кроме того, в коре надпочечников образуются эстрогены, близкие по своему составу и действию к мужскому половому гормону, а также андроген и прогестерон – женские половые гормоны. Минералокортикоиды влияют на вводно-солевой обмен в организме, в частности на содержание натрия в крови. Глюкокортикоиды усиливают процессы фосфорирования, влияя тем самым на обмен углеводов.

Корковое вещество лежит под фиброзной капсулой и состоит из клеточных (эпителиальных) тяжей, расположенных радиально. По соединительнотканным прослойкам, отграничивающим клеточные тяжи, проходят оплетающие их кровеносные сосуды и нервные волокна.

Функциональная активность коркового вещества надпочечников находится в прямой зависимости от гормонов, выделяемых передней долей гипофиза.

Мозговое вещество надпочечника, расположенное в центре его, построено из хромаффинных клеток, которые получили свое название в связи с тем, что они интенсивно окрашиваются солями хрома. Мозговое вещество выделяет в кровь адреналин и норадреналин, влияющие на состояние симпатической нервной системы и обладающие сосудосуживающим действием на кровеносные сосуды.

Из хромаффинных клеток построены параганглии – локальные скопления клеток в виде узлов, которые также относят к эндокринным органам. Параганглии располагаются по ходу брюшной аорты, в солнечном сплетении. К ним относятся каротидные тельца, находящиеся в месте разделения общих сонных артерий на наружные и внутренние. Параганглии встречаются также в некоторых внутренних органах.

Каждая надпочечная железа обильно кровоснабжается; она получает три артериальных сосуда, отходящих от брюшной аорты и почечной артерии. Венозная кровь оттекает по одноименным венам.

Шишковидное тело или эпифиз мозга, представляет собой небольшое тело, расположенное между верхними холмиками пластинки крыши среднего мозга. У человека эпифиз растет примерно до 7-летнего возраста, после чего подвергается некоторой инволюции.

Гормон эпифиза участвует в регуляции пигментного обмена. На ряду с этим эпифиз может угнетать гонадотропные функции гипофиза.

Гипофиз – тело овальной формы, расположенное в ямке турецкого седла. Он тесно связан с гипоталамической областью мозга посредством воронки. Вес гипофиза равен примерно 0,4г.

В составе гипофиза различают переднюю долю, промежуточную часть, вороночную часть и заднюю долю. Передняя доля, промежуточная и вороночная части являются эпителиальными образованиями и вместе составляют аденогипофиз. Задняя доля построена из нейроглии, и ее обозначают как нейрогипофиз.

Гипофиз вырабатывает 9 гормонов, влияющих на различные функции организма. Однако особое положение гипофиза среди других органов внутренней секреции обусловлено тем, что он выделяет так называемые тропные гормоны (тиреотропный, адренокортикотропный и гонадотропные), которые избирательно регулируют деятельность других эндокринных желез (щитовидной, половых и надпочечников).

В то же время гипофиз тесно связан с гипоталомической областью промежуточного мозга, которая является высшим подкорковым вегетативным центром. Поэтому гипофиз объединяют с гипоталамусом в единую гипоталомо-гипофизарную систему.

В гипофизе также вырабатываются соматотропный гормон, влияющий на рост и общее развитие организма; вазопрессин – гормон, регулирующий содержание воды в организме, обладающий выраженным сосудосужающим действием, и целый ряд других гормонов.

Эпителиальные железистые клетки, из которых построен аденогипофиз, образуют в передней доле тяжистые структуры наподобие перекладин, а в промежуточной части – фолликулоподобные структуры. Тяжи эпителиальных клеток густо оплетены широкими капиллярами – синусоидами.

В задней доле разветвляются многочисленные нервные волокна, являющиеся отростками нервных клеток, расположенных в ядрах гипоталамуса. Полагают, что эти клетки способны к нейросекреции. Достигая по отросткам нервных клеток задней доли гипофиза, нейросекрет проникает в кровеносные капилляры и разносятся с кровью по организму. Их нейросекреторных веществ выделены факторы, активизирующие продукцию гормонов в гипофизе.

Кровоснабжение аденогипофиза и нейрогипофиза осуществляется из разных источников. Аденогипофиз получает артериальные веточки от сосудов артериального круга большого мозга, а нейрогипофиз – от внутренней сонной артерии. Внутри гипофиза имеются артериальные анастомозы. Венозная кровь оттекает в венозное сплетение, расположенное на основании мозга.

Железы со смешанной секрецией. Как уже отмечалось, в поджелудочной железе имеются скопления эпителиальных клеток, получивших название панкреатических отростков (островков Лангерганса), вырабатывающих инсулин – гормон, принимающий участие в регуляции углеводного и жирового обмена.

В половых железах также имеются клетки, выполняющие эндокринную функцию. Вырабатываемые ими половые гормоны обусловливают развитие вторичных половых признаков организма, в частности оказывают влияние на развитие скелета, мускулатуры, подкожной клетчатки и жировых отложений.

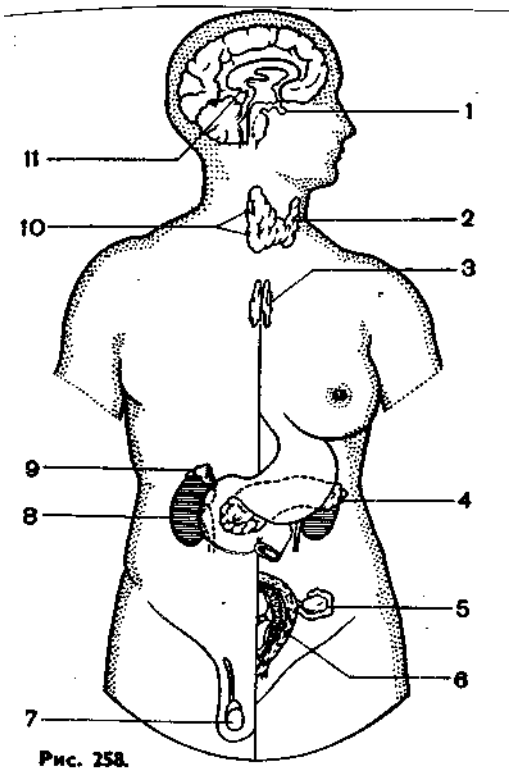

Рис. 258.
Общая топография эндокринных желез:

1 — гипофиз; *2* — щитовидная железа; *3* — вилочковая железа; *4* — поджелудочная железа; *5* — яичник; *6* — матка; *7* — яичко, *8* — почки; *9* — надпочечная железа; *10* — околощитовидные железы; *11* — эпифиз мозга

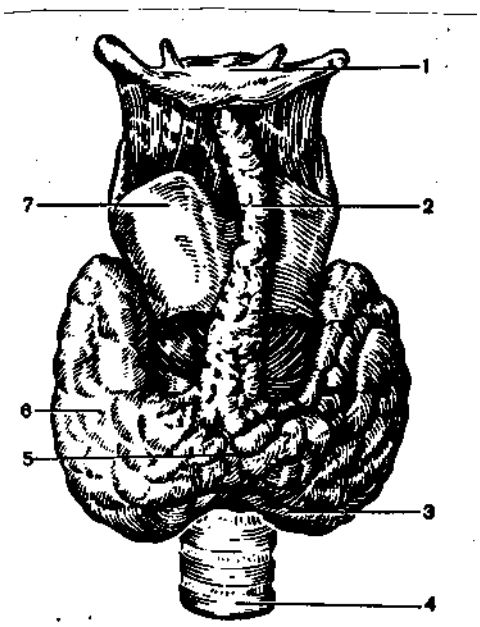

Рис. 259.
Щитовидная железа (вид спереди):

1 — подъязычная кость; *2* — пирамидальная доля; *3* — левая доля; *4* — трахея; *5* — перешеек; *6* — правая доля; *7* — щитовидный хрящ

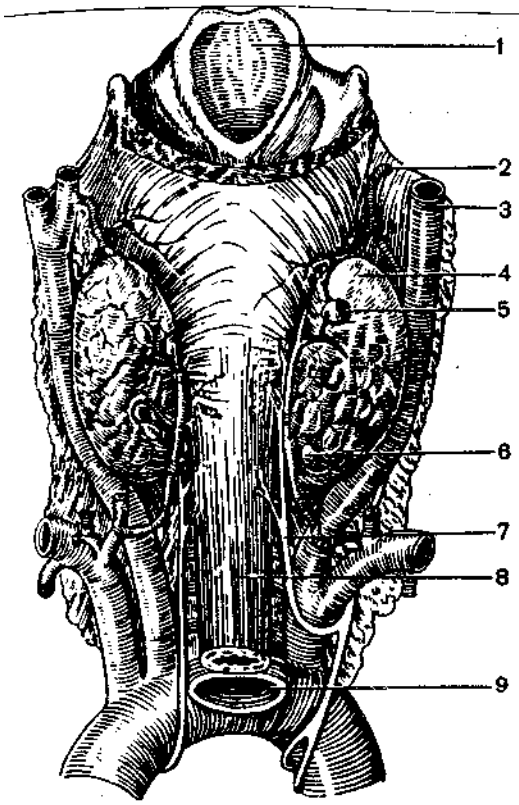

Рис. 260.
Околощитовидные железы:

1 — надгортанник; *2* — верхняя щитовидная а.; *3* — общая сонная а.; *4* — щитовидная железа; *5, 6* — околощитовидные железы; *7* — нижний гортанный н.; *8* — пищевод; *9* — трахея

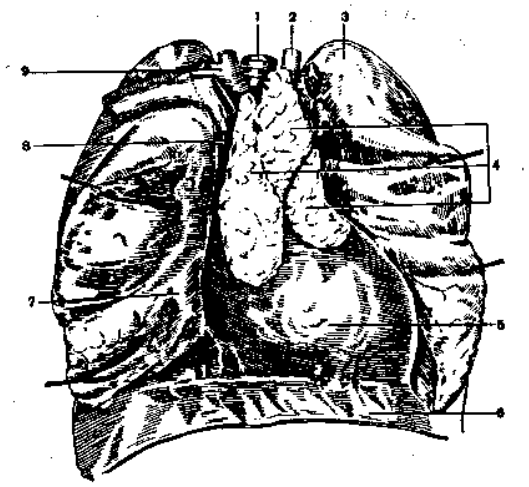

Рис. 261.
Вилочковая железа:
1 — трахея; *2* — левая общая сонная а.; *3* — левое легкое; *4* — вилочковая железа; *5* — околосердечная сумка; *6* — диафрагма; *7* — правое легкое; *8* — верхняя полая в.; *9* — плече-головной ствол

Лекция 10-11. Структурно-функциональная организация нервной системы.

Нервная система сложилась как чрезвычайно сложный аппарат, управляющий деятельностью всех других систем и органов в организме человека, обеспечивающий наиболее совершенную форму его поведения.

Контролируя и координируя работу органов других систем, нервная система тем самым объединяет их в целостный, функционально единый организм. Очень важной функцией нервной системы является обеспечение взаимодействия между организмом и окружающей его внешней средой. Через посредство органов чувств и специальных чувствительных нервных окончании, расположенных в коже, во внутренних органах и в скелетных мышцах, нервная система постоянно получает информацию о состоянии внутренней среды организма и окружающей его внешней среды, что необходимо для формирования ответных реакций организма.

Великий русский физиолог И. П. Павлов, говоря о функции нервной системы, подчеркивал, что деятельность ее направлена, с одной стороны, на объединение, интеграцию всех частей организма, с другой — на связь организма с окружающей средой.

Нервная система играет важную роль в обеспечении движений спортсмена. Она регулирует и контролирует работу скелетных мышц. Мышца и подходящий к ней нерв составляют в функциональном отношении единое целое — так называемый нервно-мышечный аппарат. Нервная система регулирует силу и скорость мышечного сокращения, степень напряжения или расслабления мышцы, а также процессы питания и обмена веществ в ней. Посредствам органов чувств и благодаря чувствительной иннервации кожи и опорно-двигательного аппарата нервная система позволяет спортсмену ориентироваться в окружающем его пространстве, чувствовать свою позу, координировать движения.

Кора головного мозга, которая является материальным субстратом высшей нервной деятельности, обеспечивает выработку у спортсмена морально волевых качеств.

К нервной системе относятся головной и спинной мозг, а также ряд специфических образований, таких как нервы, нервные узлы, нервные сплетения и т. п. Все они построены преимущественно из нервной ткани, которая выполняет специфическую для них функцию

возбудимости и проводимости. Наряду с этим в построении нервной системы принимают участие кровеносные сосуды и соединительная ткань, которые играют вспомогательную роль.

Нервная ткань. Нервная ткань состоит из нервных клеток—. невронов или невроцитов, выполняющих специфическую функцию, в невроглии — клеток, которые, окружая невроны, выполняют по отношению к ним защитную и трофическую функции.

Нервные клетки в различных отделах нервной системы имеют разнообразную форму. Наиболее характерной чертой строения невронов является наличие у них отростков, с помощью которых они соединяются между собой и с иннервируемыми образованиями (в мышцах, например, это мышечные волокна). Длина отростков очень различна; в отдельных случаях она может достигать 1—1,5 м.

По числу отростков среди нервных клеток принято выделять: униполярные невроны, имеющие один отросток, биполярные невроны — клетки с двумя отростками и мультиполярные невроны, имеющие множество отростков. Наиболее распространены мультиполярные нервные клетки. Истинных униполярных невронов у человека нет; имеются так называемые псевдоуниполярные (ложноуниполярные) невроны, которые образуются из биполярных нервных клеток путем слияния их отростков в один. Псевдоуниполярными являются чувствительные нервные клетки, расположенные в спинномозговых узлах и узлах черепных нервов.

Отростки нервной клетки неравнозначны в функциональном отношении, так как все отростки, кроме одного, проводят раздражение к телу неврона — это дендриты, и только один отросток проводит раздражение от тела нервной клетки и передает его либо на другие невроны, либо на эффекторные образования (в частности, на мышечные волокна) — это нейрит. Такая разнородность отростков в функциональном отношении обеспечивает направленную передачу нервного возбуждения (рис. 266).

Нервные клетки имеют ядро и цитоплазму, в которой содержатся органеллы общего значения (цитоплазматическая сеть, рибосомы, митохондрии и т. п.), специальные органеллы — неврофибриллы, построенные из белковых молекул, а также своеобразные скопления базофильного вещества (или глыбки Ниссля), представляющие собой участки цитоплазмы с большим содержанием рибосом. Неврофибриллы и базофильное вещество принимают самое непосредственное участие в возбуждении нервной клетки.

Для нервных клеток характерны также специфические образования: нервные окончания и синапсы. Среди нервных окончаний различают чувствительные, представляющие собой концевые разветвления дендритов чувствительных невронов в коже, мышцах и внутренних органах, которые непосредственно воспринимают раздражения, и двигательные, представляющие собой окончания невронов на рабочих клетках органов (например, концевая моторная бляшка на мышечном волокне). Синапс — это контактное соединение одного неврона с другим (рис. 267). В его формировании принимает участие нейрит одного неврона, образующий окончание на дендритах или теле другого неврона. Посредством синапса нервный импульс передается с одного неврона на другой. Полагают, что передача возбуждения осуществляется при участии специальных веществ — передатчиков (медиаторов), таких как ацетилхолин, норадреналин, серотонин и др.

Рефлекторный принцип построения нервной системы. В основе функционирования нервной системы лежит рефлекторная деятельность. Рефлекс (от латин. reflexus — отражение) — это ответная реакция организма на внешнее или внутреннее раздражение при обязательном участии центральной нервной системы (головного или спинного мозга). Рефлекторная деятельность предполагает наличие механизма, состоящего из трех основных элементов, последовательно соединенных между собой:

рецепторов — воспринимающих раздражение и трансформирующих его в нервный импульс;

эффекторов — результирующих эффект раздражения рецепторов в форме определенной реакции;

цепей последовательно связанных между собой невронов, которые, направленно передавая раздражение в форме нервных импульсов, обеспечивают координацию деятельности эффекторов в зависимости от возбуждения рецепторов.

Цепь последовательно связанных между собой невронов образует рефлекторную дугу, которая и составляет материальный субстрат рефлекса. В функциональном отношении роль невронов в рефлекторной дуге не равноценна. Среди них можно выделить невроны, ответственные за определенную сторону рефлекторной деятельности:

невроны, воспринимающие раздражение, — афферентные (или чувствительные);

невроны, передающие раздражение на эффекторы (например, на мышцы или кровеносные сосуды), — эфферентные (или двигательные);

невроны. соединяющие между собой афферентные эфферентные нервные клетки, — ассоциативные (или вставочные). Количество невронов в рефлекторной дуге зависит от характера той рефлекторной деятельности, которую они обслуживают. Афферентные, эфферентные и ассоциативные нервные клетки, управляющие определенными видами рефлекторных реакций, имеют строгую локализацию в нервной системе.

Отделы нервной системы. Всю нервную систему разделяют на центральную и периферическую.

К центральной нервной системе относят головной, и спинной мозг. Они преимущественно построены из ассоциативных невронов.

Посредством периферической нервной системы осуществляется связь головного и спинного мозга со всеми органами. В ее состав входят афферентные невроны, которые воспринимают и передают в цёнтральную нервную систему раздражения из внешней среды и внутренней среды организма, и эфферентные невроны, передающие управляющие команды из центральной нервной системы ко всем органам. К периферической нервной системе относят нервы, нервные сплетения, нервные узлы и нервные стволы.

К периферической нервной системе условно выделяют два отдела: соматический и вегетативный. Соматическая (от греч. soma — тело) нервная система обеспечивает иннервацию кожного покрова тела, двигательного аппарата (включая кости, суставы и мышцы} и органов чувств. Вегетативная (от пат. vegetalis — растительный) нервная система иннервирует внутренние органы, кровеносные сосуды и железы, контролируя и регулируя тем самым обменные процессы в организме. Однако следует всегда помнить, что регуляция жизнедеятельности организма обеспечивается при гармоничном сочетании работы всех отделов нервной системы.

Развитие нервной системы. Все образования нервной системы формируются из одного общего зачатка — из наружного зародышевого листка (эктодермы). На третьей неделе внутриутробного развития в дорзальном отделе эктодермы обособляется нервная пластинка которая очень скоро последовательно превращается вначале в нервный желобок, а затем в нервную трубку и расположенные по сторонам от нее ганглионарные пластинки. В дальнейшем расширенный головной отдел этой трубки делится на пять мозговых пузырей, из которых формируется головной мозг. Из остальной части нервной трубки, большей по длине, образуется спинной мозг. Одновременно из клеток ганглионарных пластинок образуются спинномозговые узлы (ганглии) и в развивающиеся органы прорастают нервы.

СПИННОЙ МОЗГ

Спинной мозг взрослого человека расположен в позвоночном канале на протяжении от верхнего края I шейного позвонка (на этом уровне он непосредственно переходит в головной мозг) до нижнего края 1 поясничного позвонка.

Внешне он напоминает тяж цилиндрической формы, несколько сдавленный в переднеэаднем направлении. Нижний конец его имеет форму конуса, который переходит в терминальную нить — рудимент спинного мозга, простирающуюся до уровня II копчикового позвонка.

По всей длине спинного мозга соответственно сегментам тела от него отходит 31 пара спинномозговых нервов, которые покидают позвоночный канал через межпозвоночные отверстия. В шейном и поясничном отделах, на уровне отхождения нервов к верхним и нижним конечностям, спинной мозг утолщен.

На наружной поверхности спинного мозга различают ряд борозд и щель, которые разделяют его на симметрично расположенные части — канатики спинного мозга. Вдоль

передней поверхности спинного мозга расположена передняя срединная щель, а вдоль задней — задняя срединная борозда, которые разделяют его на правую и левую половины. В каждой половине мозга на боковой поверхности видны передняя и задняя латеральные борозды, где проходят передние и задние корешки спинномозговых нервов. Эти борозды делят каждую половину мозга на задний, боковой и передний канатики.

Костные стенки позвоночного канала являются для спинного мозга хорошей защитой от травм. Большую роль в защите нежного вещества мозга играют мозговые оболочки, которые его окружают, и спинномозговая жидкость, в которую он погружен.

Сегментарное строение спинного мозга. Спинной мозг имеет признаки сегментарного строения. Под сегментом спинного мозга понимают участок его серого вещества, соответствующий положению пары (левого и правого) спинномозговых нервов, иннервирующих определенные сегменты тела. Различают: 8 шейных, 12 грудных, 5 поясничных, 5 крестцовых и 1 копчиковый сегменты спинного мозга.

В процессе своего развития спинной мозг несколько отстает от роста позвоночного столба, поэтому положение сегментов спинного мозга не соответствует положению одноименных позвонков . Так, например, копчиковый и все крестцовые сегменты лежат в конусе спинного мозга на уровне тела I поясничного позвонка, а все поясничные сегменты - на протяжении X-XII грудных позвонков Спинномозговые нервы каждого сегмента выходят через «свои» межпозвоночные отверстия (здесь же в области этих отверстий лежат их спинномозговые узлы). В связи с этим в позвоночном канале, ниже конуса спинного мозга, проходит комплекс корешков (передних и задних), которые спускаются вниз от поясничных, крестцовых и копчикового сегментов к соответствующим отверстиям. Этот комплекс корешков спинного мозга носит название конского хвоста.

Из каждого сегмента спинного мозга с обеих сторон через передние латеральные борозды выходят отростки двигательных нейронов передних рогов серого вещества. Совокупность этих нервных волокон образует передние (двигательные) корешки спинномозгового нерва, которые несут импульсы к скелетной мускулатуре,

В каждый сегмент спинного мозга с обеих сторон через задние латеральные борозды входят задние (чувствительные) корешки спинномозгового нерва, которые представляют собой комплекс центральных отростков чувствительных нервных клеток соответствующих спинномозговых узлов. Эти узлы в количестве 31 пары расположены в межпозвоночных отверстиях; они имеют форму овального утолщения по ходу заднего корешка. Каждая клетка спинномозгового узла имеет короткий отросток, который сразу делится на два: периферический, начинающийся рецепторами в коже, мышцах, суставах и внутренних органах, и центральный, направляющийся в составе заднего корешка в спинной мозг.

Таким образом, передние и задние корешки совершенно различны по своей функции: задние корешки содержат только афферентные волокна и проводят в спинной мозг чувствительные импульсы различного характера, а передние представлены только эфферентными волокнами, которые передают двигательные импульсы из спинного мозга к мышцам. Передние и задние корешки в области спинномозгового узла соединяются и образуют смешанный по составу нервных волокон спинномозговой нерв.

Внутреннее строение спинного мозга. На поперечном сечении спинного мозга видно, что его вещество не однородно. Внутри расположено серое вещество, а снаружи — белое вещество. Серое вещество представляет собой скопление тел нервных клеток и их коротких отростков, белое вещество — скопление длинных отростков нервных клеток, которые соединяют нервные клетки различных сегментов спинного мозга между собой и с клетками головного мозга.

Серое вещество спинного мозга на поперечном сечении имеет форму буквы Н. В центре серого вещества имеется центральный канал, а в обеих симметрично расположенных половинах различают: задние, рога, промежуточное вещество и передние рога. В грудном отделе спинного мозга (от I грудного до II —III поясничного сегментов) в сером веществе выделяют, кроме того, боковые рога, в которых расположены вегетативные центры.

Скопление нервных клеток в сером веществе называют ядром. В задних рогах и в промежуточном веществе группируются вставочные невроны, а в передних рогах — двигательные. В задних рогах серого вещества расположены: собственное ядро заднего и грудное ядро. В

промежуточном веществе лежат: промежуточно-медиальное ядро и промежуточно-латеральное ядро.

Последе расположено в боковом роге и, следовательно, имеется только в грудных сегментах спинного мозга. Невроны этого ядра связаны с рефлекторной деятельностью внутренних органов и составляют центры вегетативной нервной системы. В передних рогах серого вещества лежат двигательные (моторные) ядра.

Идущие в составе задних корешков отростки чувствительных нервных клеток, расположенных в спинномозговых узлах, частично заканчиваются в области верхушки заднего рога, которая носит название студенистого вещества. Оно представляет собой скопление пучковых клеток, которые в рефлекторной дуге выполняют роль промежуточного, вставочного, звена между чувствительными и двигательными невронами. Пучковые клетки в большом количестве встречаются, также в задних рогах и в промежуточном веществе. Благодаря своим отросткам они осуществляют связь выше- и нижележащих сегментов спинного мозга между собой. Нейриты пучковых клеток достигают передних рогов спинного мозга, где заканчиваются на двигательных невронах, иннервирующих соответствующие скелетные мышцы.

Таким образом, серое вещество спинного мозга вместе с соответствующей парой спинномозговых нервов и относящимися к ним передними и задними корешками образуют сегментарный аппарат спинного мозга, основная функция которого сводится к существованию врожденных сегментарных рефлексов.

Наряду с этим имеется двусторонняя связь сегментарного аппарата спинного мозга с головным мозгом. Она осуществляется посредством восходящих и нисходящих проводящих путей, которые составляют белое вещество спинного мозга, разделенное латеральными бороздами на передние, боковые и задние канатики. Восходящие проводящие пути несут информацию от спинного мозга к головному мозгу, а нисходящие, наоборот, - от головного мозга к соответствующим двигательным ядрам спинного мозга.

В формировании восходящих проводящих путей принимают участие ядра серого вещества спинного мозга, представляющие собой скопление вставочных невронов, длинные отростки которых, направляясь к определенным отделам головного мозга, и образуют соответствующие пути Так, например, собственное ядро заднего рога связано с передачей болевой и температурной чувствительности; через грудное и промежуточно-медиальные ядра осуществляется передача в мозжечок бессознательного мышечно-суставного чувства. Отростки нервных клеток, расположенных в этих ядрах, направляются в головной мозг в составе боковых канатиков. Нисходящие проводящие пути образованы длинными отростками нервных клеток, лежащих в головном мезге. Эти отростки подходят к двигательным невронам, расположенным в передних рогах спинного мозга.

В задних канатиках белого вещества спинного мозга различают два чувствительных восходящих пути: тонкий пучок, лежащий медиально, и клиновидный пучок, расположенный латерально. Оба эти пучка представляют собой скопление центральных отростков чувствительных нервных клеток, лежащих в спинномозговых узлах. Они несут непосредственно в головной мозг импульсы сознательного мышечно-суставного чувства.

В боковых канатиках находится основная масса проводящих путей. Здесь лежат восходящие нервные пути, передающие импульсы осязательной, болевой и температурной чувствительности, а также нисходящие пути, несущие управляющие команды от головного мозга.

В передних канатиках проходят нисходящие пути, связывающие головной мозг со спинным мозгом.

Оболочки и кровеносные сосуды спинного мозга. Различают три оболочки спинного мозга: мягкую оболочку (внутреннюю), паутинную оболочку (среднюю) и твердую оболочку (наружную).

Мягкая оболочка расположена непосредственно на поверхности спинного мозга, богата кровеносными сосудами и обеспечивает его питание. Она интимно связана с веществом спинного мозга.

Паутинная оболочка представляет собой очень тонкую соединительнотканную пластинку. Между ней и мягкой оболочкой заключено подпаутинное пространство, заполненное

спинномозговой жидкостью, которая выполняет в центральной нервной системе роль лимфы. Подпаутинное пространство спинного мозга сообщается с одноименным пространством головного мозга.

Твердая оболочка построена из плотной соединительной ткани и представляет собой длинный мешок, довольно свободно охватывающий спинной мозг. Вверху она прикреплена к краям большого затылочного отверстия, а книзу заканчивается слепо на уровне II крестцового позвонка. Твердая оболочка в форме конусовидных отростков простирается до межпозвоночных отверстий, охватывая корешки спинномозговых нервов.

От боковых поверхностей спинного мозга отходят зубчатые связки, которые, прикрепляясь к твердой мозговой оболочке, как бы поддерживают погруженный в жидкость спинной мозг. Благодаря этому влияние на спинной мозг толчков и сотрясений, испытываемых телом при движениях, значительно уменьшается и он находится в условиях, в высшей степени благоприятных.

Кровоснабжение спинного мозга осуществляется через переднюю и заднюю спинномозговые артерии, являющиеся ветвями позвоночных артерий. Отток венозной крови идет через одноименные вены во внутреннее позвоночное венозное сплетение, расположенное на всем протяжении позвоночного канала кнаружи от твердой оболочки спинного мозга.

ГОЛОВНОЙ МОЗГ

Головной мозг (encephalon) расположен в полости черепа . В соответствии с развитием пяти мозговых пузырей головной мозг человека разделяют на пять отделов: продолговатый мозг, задний мозг , средний мозг, промежуточный мозг и конечный мозг.

Продолговатый мозг, задний мозг и средний мозг имеют черты сходства в строении со спинным мозгом. От них также отходят нервы (черепные нервы), осуществляющие связь мозга с кожей, мышцами и внутренними органами. Поэтому эти отделы мозга объединяют под общим названием –столовая часть мозга. Нередко к ней относят еще и промежуточный мозг.

Конечный мозг, особенно его полушария, устроен совершенно иным образом. Основная его отличительная особенность связана с наличием коры мозга, которая представляет собой колоссальное скопление нервных клеток , расположенных в несколько слоев. Наибольшего развития она достигает у человека, головной мозг которого под влиянием труда и членораздельной речи приобретает новые черты строения, отличные от таковых у животных . Полушария головного мозга у человека являются тем материальным субстратом , с которым связана высшая нервная деятельность .

Развитие головного мозга в процессе филогенеза протекало параллельно с формированием органов чувств(органов обоняния, зрения, слуха, равновесия) , которые обеспечивают поступление в организм значительной по объему информации о состоянии окружающей среды .

Вес голоного мозга у взрослого человека равен 1200-1300 г. Умственные способности человека не зависят от веса мозга .

Продолговатый мозг

Продолговатый мозг (medulla oblongata) лежит на скате основной части затылочной кости и является непосредственным продолжением спинного мозга . Верхний расширенный конец его граничит с нижним краем моста , а нижний соответствует месту выхода корешков первой пары шейных спинномозговых нервов . В толще продолговатого мозга расположены ядра четырех последних пар черепных нервов: языко-глоточных , блуждающих , добавочных , подъязычных , а также некоторые жизненно важные центры , регулирующие деятельность сердца и кровеносных сосудов (сосудодвигательный центр), акт дыхания (дыхательный центр) и др.

Белое вещество продолговатого мозга состоит из нервных волокон - проводящих путей . В передней части его расположены двигательные проводящие пути (пирамиды) , а в боковых и задних частях- чувствительные .

Задний мозг

Задний мозг (metencephalon) состоит из моста и мозжечка.

Мост (pons) имеет снизу и спереди вид толстого белого валика, расположенного на скате основания черепа. Внизу он граничит с продолговатым мозгом, а вверху- с ножками мозга. Задняя поверхность моста, являющаяся продолжением одноименной поверхности

продолговатого мозга, образуют верхнюю часть ромбовидной ямки. Основная масса моста состоит из поперечно расположенных, перекрещивающихся между собой нервных волокон, которые идут в обе стороны к мозжечку и образуют средние мозжечковые ножки. Между поперечными волокнами в толще моста проходят продольные пучки проводящих путей (двигательных и чувствительных), а также находится небольшое скопление серого вещества – собственные ядра моста. Из моста выходят тройничный, отводящий, лииевой и преддверно–улитковый нервы , ядра которых также лежат в толще моста.

Мозжечок (cerebellum) играет важную роль в рефлекторной координации движений тела в ответ на проприорецептивные импульсы, поступающие в него от мышц, сухожилий, суставов и связок. Его нередко называют малым мозгом. Он расположен под затылочными долями полушарий большого мозга в задней черепной ямке. В мозжечке различают два объемистых полушария и узкую среднюю часть- червь.

Снаружи мозжечок покрыт слоем серого вещества – корой мозжечка, которая имеет вид узких извилин, разделенных бороздами. Соответственно наиболее глубоким бороздам поверхность мозжечка делится на дольки. Толща мозжечка состоит из белого вещества, внутри которого имеются парные скопления серого вещества - ядра мозжечка. Наиболее крупными среди них являются зубчатые ядра.

Мозжечок имеет три пары ножек, которые состоят из нервных волокон. Ножки мозжечка соединяют его с другими отделами ствола мозга: нижние мозжечковые ножки – с продолговатым мозгом, средние мозжечковые ножки – с мостом, а верхние мозжечковые ножки со средним мозгом.

Между мозжечком, с одной сторон, и мостом с продолговатым мозгом, с другой, расположен четвертый желудочек. Он, как и все желудочки мозга, заполнен спинномозговой жидкостью. Внизу он переходит в центральный канал спинного мозга, а вверху через водопровод мозга сообщается с третьим желудочком. Переднюю стенку (или дно) четвертого желудочка составляет ромбовидная ямка.

Средний мозг

Средний мозг (mesencephalon) по сравнению с другими отделами головного мозга является небольшим. Переднюю часть его составляют ножки мозга, а заднюю – пластинка крыши (четверохолмие). Полостью среднего мозга является водопровод мозга.

Ножки мозга представляют собой два толстых белых тяжа, идущих от моста кверху и кнаружи и затем погружающихся в вещество большого мозга. Скопление темно окрашенных нервных клеток полулунной формы, называемое черным веществом, отделяет ножки от вещества среднего мозга. В ножках мозга проходят нисходящие проводящие пути, связывающие кору головного мозга со спинным мозгом и мозжечком. Внутри них находится скопление серого вещества – ядра, которые являются подкорковыми центрами, имеющими важное значение в осуществление зрительных и слуховых рефлексов: в верхних холмиках лежат подкорковые зрительные центры, в нижних – подкорковые центры слуха. Каждый холмик при помощи так называемых ручек связан с коленчатыми телами – образованиями промежуточного мозга.

Водопровод мозга представляет собой канал, сообщающий между собой третий и четвертый желудочки мозга.

Промежуточный мозг

Наиболее крупными частями промежуточного мозга (diencephalons) являются таламусы, между которыми находится полость – третий желудочек. Помимо таламусов к промежуточному мозгу относятся еще его области: подталамическая (гипоталамус), заталамическая (метаталамус) и надталамическая (эпиталамус).

Таламус представляют собой парное скопление серого вещества яйцевидной формы. Передний конец таламуса заострен, а задний (подушка) расширен и утолщен. Таламус является подкорковым чувствительным центром, в который поступают импульсы от всех рецепторов тела. Ни один чувствительный импульс не доходит до коры полушарий большого мозга, не пройдя через таламус. В подушке таламуса заложены подкорковые центры зрения.

Гипоталамус состоит из частей мозга, лежащих под таламусом. Он делится на собственно гипоталамус и образования, расположенные под третьим желудочком. Собственно гипоталамус представляет собой продолжение ножек мозга. В нем залегают скопления серого вещества,

которые являются звеньями экстрапирамидной системы, а также ядра, относящиеся к подкорковым структурам лимбической системы.

Под третьим желудочком расположены сосцевидные тела, относящиеся к подкорковым обонятельным центрам, серый бугор и зрительный перекрест, образованный перекрестком зрительных нервов. Нижний конец серого бугра вытянут в узкую полую воронку, к которой прикрепляется нижний мозговой придаток - гипофиз, лежащий в ямке турецкого седла. Нервные клетки, составляющие серый бугор, признаются за вегетативные центры, влияющие на теплорегуляцию и обмен веществ.

Метаталамус представлен медиальными коленчатыми телами, относящимися к подкорковым слуховым центрам, и латеральными коленчатыми телами, являющимися подкорковыми зрительными центрами. Коленчатые тела при помощи ручек верхнего и нижнего холмиков связаны с пластинкой крыши среднего мозга.

Эпиталамус представлен шишковидным телом, или эпифизом, который, как и гипофиз, относится к железам внутренней секреции.

Третий желудочек имеет вид вертикальной щели, расположенной между таламусами. Он заполнен спинномозговой жидкостью. Полость третьего желудочка через водопровод мозга сообщается с полостью четвертого желудочка, а через межжелудочковые отверстия – с боковыми желудочками, расположенными в толще полушарий большого мозга.

Ретикулярная формация представляет собой комплекс специальных нервных клеток, диффузно расположенных в стволовой части мозга (от продолговатого до промежуточного мозга). Ретикулярная формация оказывает активизирующее влияния на кору больших полушарий и другие отделы головного мозга, повышает их тонус и возбудимость. С активизирующим влиянием ретикулярной формации тесно связана регуляция двигательной деятельности человека, дыхания, кровообращения и других вегетативных функций.

Конечный мозг

Конечный мозг (telencephalon) представлен двумя полушариями, которые составляют основную массу головного мозга – большой мозг. Полушария головного мозга соединены между собой мозолистым телом. В каждом полушарии различают: кору мозга – слой серого вещества, лежащий снаружи, и белое вещество, располагающееся внутри и выполняющее роль проводящих путей. Кроме того, в толще каждого полушария залегает скопление серого вещества - базальные ядра, а также имеется полость – боковой желудочек.

Поверхность полушарий мозга изрезана многочисленными бороздами между которыми располагаются возвышения**,** называемые извилинами. За счет нервного рельефа коры полушарий увеличивается ее поверхность. Глубокие борозды разделяют каждое полушарие на лобную, теменную, затылочную, височную доли и островок (или скрытую долю).

Лобная доля составляет передний отдел полушария и отделена от расположенной кзади от нее теменной доли глубокой центральной бороздой, которая проходит фронтально по верхне-латеральной поверхности большого мозга.

На верхне-латеральной поверхности лобная доля имеет четыре лобные извилины: предцентральную, ограниченную центральной и предцентральными бороздами, верхнюю, среднюю и нижнюю, разграниченные верхней и нижней лобными бороздами. На нижней поверхности лобной доли расположены прямая и глазничная извилины.

Теменная доля занимает центральное положение между лобной (спереди) , затылочной (сзади), и височной (снизу) долями. На теменной доле имеется постцентральная извилина, ограниченная центральной и постцентральной бороздами, верхняя нижняя теменные дольки, отделенные друг от друга внутритеменной бороздой. В нижней теменной дольке различают: надкраевую извилину, окружающую конец латеральной борозды, и угловую извилину, которая замыкает конец верхней височной извилины .

Затылочная доля составляет задний отдел полушария и отделена от лежащей кпереди от нее теменной доли теменно-затылочной бороздой, которая находится на медиальной поверхности полушария, и ее воображаемым продолжением на верхне-латеральной поверхности.

Височная доля составляет нижнебоковой отдел полушария и отделена от лобной и теменной долей латеральной бороздой, которая идет по верхне – латеральной поверхности головного мозга вверх и назад.

Островок расположен в глубине латеральной борозды. На медиальной поверхности полушарий различают две крупные борозды: борозду мозолистого тела и поясную борозду, между которыми находится поясная извилина. Последняя кзади и книзу переходит в парагиппокампальную извилину, которая примыкает к стволу мозга и отделяется от него бороздой гиппокампа.

Кора мозга

Отдельным участкам коры мозга свойственны определенные структурные особенности. Клетки коры мозга расположены послойно. Отдельные участки коры содержат различное число слоев. Каждый слой того или иного функционального поля имеет обычно однотипные нервные клетки. Клетки же различных слоев одного поля отличаются друг от друга по форме, величине и характеру расположения. В большей своей части кора мозга состоит из шести слоев, которые различаются между собой главным образом по форме входящих в их состав нервных клеток. Кора мозга получает обширную информацию о том, что происходит как внутри, так и вне организма.

В основе деятельности коры мозга лежит анализ явлений внешней и внутренней среды и синтез ответных реакций организма. Согласно учению И.П. Павлова, анализаторная деятельность нервной системы осуществляется посредством анализаторов, каждый из которых представляет собой сложно устроенный нервный аппарат, состоящий из воспринимающих приборов – рецепторов, проводящей части – кондуктора, включающей нервы, проводящие пути и промежуточные нервные центры, и высших нервных центров, расположенных в коре мозга. Синтетическая деятельность нервной системы состоит в интеграции (т.е. в объединении различных элементов анализа), в основе которой лежит способность коры мозга вырабатывать под влиянием внешних воздействий на организм определенный подвижный порядок основных процессов (так называемый динамический стереотип).

Корковый отдел общей чувствительности располагается в теменной доле, в постцентральной извилине. Корковый зрительный центр локализуется на внутренней поверхности затылочной доли, в районе шпорной борозды. Кора полушарий головного мозга является материальным субстратом высшей нервной деятельности. Наше сознание и мышление , как бы ни казались они сверхчувствительными, являются продуктом вещественного, телесного органа – мозга. Кора полушарий головного мозга регулирует через нижележащие отделы центральной нервной системы все жизненные процессы организма, устанавливает соотношение между отдельными частями его, а также осуществляет связь организма с внешней средой .

Базальные ядра полушарий

Серое вещество располагается не только на поверхности полушарий конечного мозга, образуя кору, но и в глубине их белого вещества, ближе к основанию, в виде отдельных скоплений - базальных ядер. К ним относятся : полосатое тело, ограда и миндалевидное ядро.

Полосатое тело разделено прослойками белого вещества. Ядра полосатого тела (хвостатое и чечевицеобразное) являются важнейшими подкорковыми двигательными центрами и в месте с оградой и миндалевидным ядром относятся к так называемой экстрапирамидной системе. В эту область коры импульсы поступают из сетчатки глазного яблока через зрительный нерв и промежуточный мозг.

Корковый слуховой центр лежит в височной доле, в средней части верхней височной извилины, на той поверхности ее, которая обращена к латеральной борозде. В височной же доле мозга, в переднем конце парагиппокампальной извилины и в крючке, локализуются обонятельные и вкусовые корковые центры.

Корковый двигательный центр расположен в лобной доле, в предцентральной извилине. Эта область коры мозга контролирует всю двигательную деятельность человека и формирование сознательных двигательных реакций.

Помимо указанных центров в коре головного мозга еще различают морфологически менее резко ограниченные участки, но тесно связанные с другими анализаторами. Эти центы формируются в процессе жизни человека . Так, в левой нижней теменной дольке, в надкраевой извилине, у правшей находится часть двигательного анализатора, которая обусловливает целесообразные комбинированные движения (центр праксии). Этот центр регулирует приобретенные в течение индивидуальной жизни координированные профессиональные

движения. В верхней теменной дольке, вблизи от центра общей чувствительности, расположены нервные клетки, при участии которых осуществляется сложная функция, связанная с узнаванием предметов на ощупь, - центр стереогноза.

Речь – это вид деятельности человека, связанный с умением пользоваться языком как в устной, так и в письменной форме. Речевая функция осуществляется всей корой мозга. Тем не менее известно, что некоторые участки коры при этом играют преобладающую роль. Так, в задней части средней лобной извилины находится центр письменной речи, который обусловливает произвольные движения, связанные с начертанием букв или других знаков. В задней части нижней лобной извилины располагается двигательный центр речи, контролирующий звуковое воспроизведение речевых сигналов. В нижней теменной дольке, в угловой извилине, находится зрительный центр речи, осуществляющий анализ написанного текста.

Некоторые участки коры головного мозга (поясная извилина, гиппокамп и др.) являются высшими отделами лимбической системы.

Боковые желудочки. В белом веществе полушарий головного мозга расположены боковые желудочки, имеющие вид узких щелей, в которых находятся спинномозговая жидкость и сосудистые сплетения.

Мозговые оболочки и кровеносные сосуды головного мозга

Головной мозг, как и спинной, окружен тремя оболочками: внутренней, или мягкой, оболочкой; средней, или паутинной, оболочкой и наружной, или твердой, оболочкой. Все они составляют непосредственное продолжение оболочек спинного мозга .

Мягкая (или сосудистая) оболочка непосредственно прилегает к мозгу и, повторяя его рельеф, заходит во все борозды. Она содержит кровеносные сосуды и образует сосудистые сплетения, которые расположены в желудочках мозга. Сосудистые сплетения продуцируют спинномозговую жидкость, которая, циркулируя в мозговых желудочках и в подпаутинном пространстве головного и спинного мозга, защищает их от механических влияний и выполняет роль лимфы. Сосудистые сплетения также обладают свойством задерживать и обезвреживать вредные вещества.

Паутинная оболочка в борозды не заходит, а, перекидываясь между извилинами мозга, образует особые подпаутинныепространства – цистерны, в которых циркулирует спинномозговая жидкость. Наиболее крупными из них являются: цистерна боковой ямки большого мозга, межножковая и мозжечково-мозговая цистерны. Подпаутинные пространства сообщаются между собой, с желудочками головного мозга и с подпаутинным пространством спинного мозга.

Твердая оболочка дает в полость черепа особые выросты – отростки, расположенные между отдельными частями головного мозга и предохраняющие его вместе со спинномозговой жидкостью от сотрясения. Наиболее важные из этих отростков: серп большого мозга, проникающий в продольную борозду между полушариями, и намет мозжечка, отделяющий полушария головного мозга от мозжечка. Кроме этого, твердая мозговая оболочка в полости черепа образует каналы – синусы, по которым осуществляется отток венозной крови и мозга. Основными синусами твердой мозговой оболочки являются: верхний и нижний сагиттальные, левый и правый поперечные, прямой, левый и правый сигмовидные синусы. Из синусов венозная крове оттекает через яремные отверстия черепа во внутренние яремные вены.

Кровоснабжение головного мозга осуществляется из двух источников: внутренних сонных артерий и позвоночных артерий. Эти артерии образуют на основании головного мозга артериальный круг большого мозга. Внутренняя сонная артерия, вступив в полость черепа, дает переднюю и среднюю мозговые артерии, продолжаясь далее в виде глазной артерии. Передняя мозговая артерия питает главным образом лобную долю мозга, средняя мозговая артерия – теменную и височную доли, а глазная артерия – глазное яблоко. Передние мозговые артерии соединяются поперечным анастомозом – передней соединительной артерией. Позвоночные артерии (правая и левая) на скате основания черепа соединяются и образуют непарную базилярную артерию, которая дает ветви, питающие мозжечок и другие отделы ствола мозга, и две задние мозговые артерии, снабжающие кровью затылочные доли мозга. Каждая из задних мозговых артерий соединяется со средней мозговой артерией своей стороны при помощи задней соединительной артерии. Таким образом, на основании мозга образуется артериальный круг

большого мозга, обеспечивающий наиболее благоприятные условия для кровоснабжения этого жизненно важного органа.

Лекция 12. Структурно-функциональная организация периферической нервной системы

К периферической нервной системе относятся все те образования, которые осуществляют связь центральной нервной системы с кожным покровом, опорно-двигательным аппаратом, внутренними органами и органами чувств. Среди этих образований выделяются *нервы* и их *ветви*, *узлы*, *сплетения* и др. Структурные элементы периферической нервной системы состоят из чувствительных нервных клеток и их отростков, а также их отростков двигательных невронов, тела которых расположены в передних рогах спинного мозга и соответствующих двигательных ядрах головного мозга.

В формировании периферической нервной системы непосредственное участие принимают *31 пара спинномозговых нервов* и *12 пар черепных нервов.*

СПИНОМОЗГОВЫЕ НЕРВЫ

Число спинномозговых нервов соответствует числу сегментов спинного мозга и составляет 31 пару. Различают: 8 шейных, 12 грудных, 5 поясничных, 5 крестцовых и 1 копчиковую пару спинномозговых нервов.

Нервы содержат разное количество нервных волокон в зависимости от иннервируемой области. Наиболее толстыми являются крестцовые и нижние шейный нервы, иннервирующие большинство мышц конечностей и значительную часть их кожных покровов. Толщина нервов, подходящих к мышцам, зависит главным образом от типа мышц, их функции и количества мышечных волокон. П.Ф. Лесгафт отмечал, что «чем с большей ловкостью и разнообразием в движениях мышца в состоянии действовать, чем более возможно изолировать отдельные оттенки движения, тем большее число нервных волокон она получает, и наоборот».

Спинномозговой нерв (n. spinalis). Все спинномозговые нервы имеют типичное строение. Каждый нерв образуется посредством слияния переднего и заднего корешков. По составу нервных волокон спинномозговой нерв является смешанным, так как в его образовании принимают участие чувствительные, двигательные и вегетативные волокна. По чувствительным волокнам в спинной мозг поступают чувствительные импульсы от рецепторов кожи, суставов, мышц и внутренних органов; по двигательным волокнам передаются управляющие команды из спинного мозга к скелетным мышцам.

Собственный ствол спинномозгового нерва очень короткий. Сразу же по выходе из позвоночного канала через межпозвоночное отверстие он делится на *переднюю* и *заднюю ветви,* каждая из которых является смешанной. Кроме этого, от каждого спинномозгового нерва отходят *соединительные ветви* к симпатическому стволу и чувствительная *менингеальная ветвь* к мозговым оболочкам спинного мозга.

З а д н и е в е т в и спинномозговых нервов направляются кзади между поперечными отростками позвонков и иннервируют глубокие собственные мышцы спины, а также кожу затылочной области, задней поверхности шеи, спины и частично ягодичной области. Задние ветви значительно тоньше соответствующих передних ветвей.

П е р е д н и е в е т в и спинномозговых нервов устроены гораздо сложнее. Они иннервируют всю остальную кожу и мускулатуру туловища и конечностей, поэтому толще соответствующих задних ветвей.

Проще других передних ветвей устроены ветви в грудном отделе, где хорошо выражено сегментарное строение туловища. Передние ветви направляются здесь латерально и вперед, каждая в своем межреберном промежутке, и поэтому называются *межреберными нервами*.

Они располагаются вместе с межреберными артериями и венами между наружными и внутренними межреберными мышцами и идут по борозде ребра. Передние ветви грудного отдела

иннервируют собственные мышцы груди и живота, а также кожу боковой и передней поверхностей туловища, отдавая к ним соответствующие веточки.

В шейном, поясничном и крестцовом отделах между передними ветвями происходит обмен нервными волокнами, в результате чего образуются *сплетения: шейное, плечевое, поясничное* и *крестцовое.* Формирование сплетений обусловлено преимущественно развитием конечностей.

Шейное сплетение

Шейное сплетение (plexus cervicalis) образуется передними ветвями четырех верхних шейных спинномозговых нервов (C_I - C_{IV}). Оно лежит на шее под грудино-ключично-сосцевидной мышцей.

Из шейного сплетения формируются чувствительные нервы, направляющиеся к коже, и двигательные, идущие к мышцам и обеспечивающие их чувствительную и двигательную иннервацию. Кожные нервы (*малый затылочный нерв, большой ушной нерв, поперечный нерв шеи* и *надключичные нервы*) иннервируют кожу затылочной области головы, ушной раковины и кожу вокруг нее, а также кожу передней области шеи и частично верхнего отдела груди. Двигательные нервы, именуемые *мышечными ветвями*, иннервируют глубокие мышцы шеи.

Диафрагмальный нерв (n. phrenicus) – наиболее крупный двигательный нерв шейного сплетения. Спускаясь по передней поверхности лестничных мышц шеи, он поступает через верхнее отверстие грудной клетки в грудную полость, где проходит в переднем средостении и оканчивается в диафрагме.

Плечевое сплетение

Плечевое сплетение (plexus brachislis) значительно крупнее шейного. Оно образуется передними ветвями четырех нижних шейных нервов и большей частью передней ветви и первого грудного спинномозгового нерва.

Сплетение выходит в нижнем отделе шеи из щели между передней и средней лестничными мышцами и спускается в подмышечную полость. В нем различают надключичный отдел, расположенный на шее, и подключичный отдел, расположенный в подмышечной полости.

Плечевое сплетение в целом обеспечивает иннервацию кожи верхней конечности и ее мускулатуры, включая мышцы груди и спины, участвующие в движениях пояса верхней конечности и плечевой кости.

Надключичная часть плечевого сплетения отдает короткие ветви к мышцам пояса верхней конечности: *дорзальный нерв лопатки,* иннервирующий ромбовидную мышцы и мышцу, поднимающую лопатку; *надлопаточный нерв,* иннервирующий над- и подостную мышцы и капсулу плечевого сустава; *подлопаточный нерв,* иннервирующий подлопаточную и большую круглую мышцу; *длинный грудной нерв,* иннервирующий переднюю зубчатую мышцы; *грудные нервы,* иннервирующие большую и малую грудные мышцы; *грудно-спинной нерв,* иннервирующий широчайшую мышцу спины.

Подключичная часть плечевого сплетения расположена в подмышечной полости тремя пучками вокруг подмышечной артерии. Здесь формируются *длинные нервы,* иннервирующие кожу и мышцы плеча, предплечья и кисти.

Подмышечный нерв (n. axillaris) является смешанным и состоит из двигательных и чувствительных нервных волокон. Он выходит из подмышечной полости через расположенное в ее задней стенке четырехстороннее отверстие, огибает плечевую кость и вступает своими ветвями в дельтовидную и малую круглую мышцы, а также в капсулу плечевого сустава. Подмышечный нерв иннервирует названные мышцы, плечевой сустав и кожу латеральной поверхности плеча.

Лучевой нерв (n. radialis) – длинный и толстый нерв плечевого сплетения. Он смешанный. Имеет довольно сложный ход из подмышечной полости направляется вниз и кзади, огибает спирально плечевую кость, проходя в плече-мышечном канале, который образован

плечевой костью и двумя головками трехглавой мышцы плеча, и выходит в области наружного края локтевой ямки.

На плече лучевой нерв иннервирует трехглавую мышцу плеча и кожу задней поверхности плеча. Перейдя на предплечье, он делится на две ветви: *поверхностную* и *глубокую.*

Поверхностная, или чувствительная, ветвь идет в дистальном направлении, переходит на тыл кисти, где иннервирует кожу латеральной половины кисти и тыльной поверхности первого, второго и половины третьего пальцев.

Глубокая ветвь лучевого нерва переходит на тыл предплечья, где иннервирует все разгибатели кисти и пальцев, мышцу-супинатор, плече-лучевую мышцу и луче-запястный сустав.

Таким образом, лучевой нерв иннервирует кожу задней поверхности всей верхней конечности и те мышцы, которые обеспечивают разгибание и супинацию в ее суставах.

Локтевой сустав (n. ulnaris) – смешанный. Он спускается по внутренней поверхности плеча, не давая ветвей, затем отклоняется кзади и в области локтевого сустава огибает медиальный надмыщелок плечевой кости. Здесь нерв лежит под кожей и поэтому довольно часто ущемляется при ударе или опоре локтем о какой-либо твердый предмет. Локтевой нерв дает веточки к капсуле локтевого сустава. На предплечье он лежи в локтевой борозде вместе с одноименными сосудами и далее переходит на ладонную поверхность кисти.

Локтевой нерв на предплечье иннервирует мышцы, расположенные вдоль локтевой кости: локтевой сгибатель запястья и часть глубокого сгибателя пальцев, на кисти – всю группу мышц малого пальца, межкостные мышцы, третью и четвертую червеобразные мышцы и мышцу, приводящую большой палец. Кожные ветви локтевого нерва иннервируют частично кожу на тыльной и ладонной поверхностях кисти и пальцев.

Срединный нерв (n. nedianus) начинается двумя корешками (из медиального и латерального пучков плечевого сплетения), идет вниз вместе с плечевой артерией до локтевой ямки. На плече ветвей не дает. На предплечье идет по срединной борозде между мышцами, сгибающими кисть и пальцы, и иннервирует пронаторы предплечья (круглый и квадратный), а также все сгибатели кисти и пальцев, за исключением локтевого сгибателя запястья и части глубокого сгибателя пальцев.

На кисть срединный нерв поступает через канал запястья и иннервирует на ней группу мышц большого пальца, за исключением мышцы, приводящей большой палец, а также первую и вторую червеобразные мышцы. Кожные ветви срединного нерва иннервируют кожу ладонной поверхности кисти и первого, второго, третьего и половины четвертого пальцев.

Мышечно-кожный нерв (n. musculocutaneus) – смешанный. Он идет из плечевого сплетения вниз и кпереди, прободая клювовидно-плечевую мышцу. На плече мышечно-кожный нерв иннервирует мышцы-сгибатели (двуглавую мышцу плеча, ключевидно-плечевую и плечевую мышцы). На предплечье он спускается в виде кожного нерва, который иннервирует кожу передне-латеральной поверхности предплечья.

Помимо смешанных нервов из плечевого сплетения выходят два чувствительных нерва: *медиальный кожный нерв плеча,* который иннервирует кожу передне-медиальной поверхности плеча и *медиальный кожный нерв предплечья,* иннервирующий кожу внутренней поверхности предплечья.

Поясничное сплетение

Поясничное сплетение (plexus lumbalis) образуют передние ветви XII грудного, I, II, III, IV поясничных нервов. Оно лежит в поясничной области, под большой поясничной мышцей и дает короткие и длинные ветви, иннервирующие кожу брюшной стенки, бедра, голени и стопы, а также мышцы живота, таза и свободной нижней конечности.

Мелкие нервы поясничного сплетения (*подвздошно-подчревный, подвздошно-паховый* и *бедренно-паховый*) иннервируют кожу и мышцы передней брюшной стенки.

Бедренный нерв (n. femoralis) – самый крупный смешанный нерв этого сплетения. Из полости таза он переходит на бедро через мышечную лакуну под паховой связкой и дает большое количество кожных и мышечных ветвей.

Кожные ветви идут к коже передней и внутренней поверхностей бедра. Наиболее длинной кожной ветвью является *подкожный нерв*, который, спускаясь по голени, доходит до стопы. Он иннервирует кожу внутренней поверхности голени и стопы.

Мышечные ветви бедренного нерва иннервируют портняжную мышцу, четырехглавую мышцу бедра и гребенчатую мышцу.

Запирательный нерв (n. obtruratorius) – смешанный. Он выходит из полости таза через одноименный канал и разветвляется в мышцах и коже медиальной поверхности бедра. Запирательный нерв иннервирует кожу медиальной поверхности бедра, все мышцы, приводящие бедро, а таеже наружную запирательную мышцу и тазо-бедренный сустав.

Латеральный кожный нерв бедра (n. cutaneus femoris lateralis) – построен из чувствительных нервных волокон. Он выходит из таза под паховой связкой через мышечную лакуну на латеральную поверхность бедра, где иннервирует кожу.

Крестцовое сплетение

Крестцовой сплетение (plexus sacralis) образовано передними ветвями первого поясничного, всех крестцовых и копчикового нервов. Оно расположено в малом тазу, на тазовой поверхности крестца. Нервы его иннервируют мышцы таза, мышцы и кожу задней поверхности бедра, а также почти всей голени и стопы.

Нервы крестцового сплетения покидают полость таза через большое седалищное отверстие. Различают короткие и длинные ветви крестцового сплетения.

Среди коротких ветвей следует отметить *верхний* и *нижний ягодичные нервы,* которые иннервируют ягодичные мышцы; *половой нерв*, иннервирующий кожу и мышцы промежности, а также наружные половые органы; короткие *мышечные ветви,* которые иннервируют грушевидную мышцу, квадратную мышцу бедра и внутреннюю запирательную мышцу.

К длинным ветвям относятся: *задний кожный нерв бедра,* который иннервирует кожу задней поверхности бедра, и *седалищный нерв.*

Седалищный нерв (n. ischiadicus) – смешанный, самый крупный из всех нервов в организме человека. Он выходит из полости таза через грушевидное отверстие и идет по задней поверхности бедра, где отдает веточки к двуглавой мышце бедра, полусухожильной и полуперепончатой мышцам. Обычно в нижней трети бедра седалищный нерв делится на две крупные ветви: большеберцовый и общий малоберцовый нервы.

Б о л ь ш е б е р ц о в ы й н е р в (n. tibialis) – смешанный. Он проходит в подколенной ямке, в голенно-подколенном канале, между трехглавой мышцей голени и длинным сгибателем пальцев стопы, а затем, огибая медиальную лодыжку, переходи на подошвенную поверхность стопы, где делится на свои конечные ветви: *медиальный* и *латеральный подошвенные нервы*.

О б щ и й м а л о б е р ц о в ы й н е р в (n. fibularis communis) – тоже смешанный. Он проходит по наружному краю подколенной ямки и вскоре делится на две ветви: *поверхностный малоберцовый нерв* и *глубокий малоберцовый нерв.*

Поверхностный малоберцовый нерв проходит по наружной поверхности голени, иннервируя малоберцовый мышцы, и спускается на стопу, где иннервирует коже большей части ее тыльной поверхности.

Глубокий малоберцовый нерв вместе с передней большеберцовой артерией идет в толще мышц-разгибателей стопы и пальцев, иннервируя их. Перейдя на стопу, он иннервирует мышцы, расположенные на ее тыльной поверхности, и кожу обращенных друг к другу поверхностей первого и второго пальцев, а также голено-стопный сустав.

От слияния веточек большеберцового и общего малоберцового нервов на задней поверхности голени образуется *кожный нерв икры*, который иннервирует кожу задней поверхности голени.

Таким образом, седалищный нерв своими ветвями иннервирует мышцы задней поверхности бедра, все мышцы голени стопы, а также кожу задней и наружной голени и кожу всей стопы.

Черепные нервы.

От головного мозга отходят 12 пар черепных нервов, которые имеют различное функциональное значение. Условно их можно разделить на три группы. Первую группу составляют чувствительные нервы, обслуживающие органы чувств: 1 пара – обонятельный нерв, 2 пара – зрительный нерв, 8 пара – преддверно–улитковый нерв. Ко второй группе относят двигательные нервы: 3 пара – глазодвигательный нерв, 4 пара – блоковый нерв, 6 пара – отводящий нерв, 9 пара – добавочный нерв, 12 пара – подъязычный нерв. Третья группа – это смешанный нерв, в состав которых входят чувствительные, двигательные и вегетативные нервные волокна (последние отсутствуют лишь в тройничном нерве): 5 пара – тройничный нерв, 7 пара – лицевой нерв, 9 пара – языко-глоточный нерв, 10 пара – блуждающий нерв.

Все черепные нервы, за исключением 1 и 2 пары, связаны со стволовой частью головного мозга, где расположены их двигательные или чувствительные ядра. Так, ядра 3 и 4 пар лежат в среднем мозге; ядра 5,6,7,8 пар – в толще мозга, а ядра 9,10,11,12 пар – в продолговатом мозге.

Двигательные ядра 3,4,5,6,7,9,1, и 12 пар черепных нервов связаны с двигательными центрами коры головного мозга, особым двигательным проводящим путем, который носит название корково-ядерных волокон. Чувствительные ядра 5,7,9, и 10 пар нервов связаны с соответствующими чувствительными центрами коры.

Все черепные нервы, за исключением блокового нерва (4 пара), выходит из вещества мозга. Блоковой нерв выходит на дорзальной поверхности ствола мозга и затем, огибая ножки мозга, появляется в области его основания.

Все черепные нервы, за исключением блуждающего нерва (10 пара), иннервируют органы головы и шеи. Блуждающий же нерв, будучи основным коллектором вегетативной нервной системы участвует в иннервации органов грудной и брюшной полости.

Нервы органов чувств обеспечивают проведение в центральную нервную систему импульсов специфической чувствительности.

Обонятельные нервы представлены тонкими нитями. Заканчиваются обонятельные нервы в обонятельной луковице, расположенной на конце обонятельного тракта.

Зрительный нерв идет от глазного яблока. Он проникает в полость черепа через зрительный канал, где кпереди от турецкого седла его волокна частично перекрещиваются и образуют зрительные тракты.

Преддверно-улитковый нерв идет от органа слуха и органа равновесия, расположенных в пирамиде височной кости. В полость черепа он проходит через внутреннее слуховое отверстие, в вещество мозга входит в области ямки, образованной средней мозжечковой ножкой, мозжечком и продолговатым мозгом.

Двигательные черепные нервы иннервируют мышцы головы и шеи. Все они образованы длинными отростками двигательных нервов, расположенных в ядрах стволовой части головного мозга.

Глазлдвигательный и блоковый нерв идет от ядер среднего мозга, направляются вперед и через верхнюю глазничную щель проникают в глазницу. Вместе с ними идет отводящий нерв, ядро которого располагается в толще моста. Все три нерва иннервируют мышцы глазного яблока.

Добавочный нерв иннервирует грудино-ключично-сосцевидную и трапециевидную мышцы. Добавочный нерв покидает полость черепа через ямочное отверстие.

Подъязычный нерв идет от продолговатого мозга, где лежит его ядро, выходит несколькими корешками через борозду между пирамидами и оливами и покидает полость черепа через канал подъязычного нерва в основании мыщелков затылочной кости, подъязычный нерв проходит в верхнем отделе шеи и подчелюстной ямке и скрывается в мышцах языка. Он иннервирует мышцы языка и вместе с ветвями шейного сплетения принимает участие в иннервации мышц шеи.

Смешанные нервы устроены наиболее сложно.

Тройничный нерв содержит двигательные и чувствительные волокна. Его ядра лежат в мосту. На основании мозга нерв появляется из толщи средних мозжечковых ножек в виде толстого короткого стволика, состоящего из двух корешков: чувствительного, двигательного.

Двигательный корешок нерва более тонкий. Он передает двигательные импульсы к жевательным мышцам.

Чувствительный корешок в области вершины пирамиды височной кости образует утолщение полулунной формы – тройничный узел. Подобно спинномозговым узлам, он состоит из псевдоуниполярных невронов, центральные отростки которых направляются в вещество мозга к чувствительным ядрам, образуя чувствительный корешок, а периферические идут от ножки головы.

Тройничный нерв дает три основные ветви: глазной нерв, верхнечелюстной нерв и нижнечелюстной нерв.

Глазной нерв проходит через верхнюю глазничную щель. Он иннервирует кожу лба, темени и слизистую оболочку верхнего отдела полости носа. В составе этого нерва проходят чувствительные волокна, идущие от мышцы глазного яблока.

Верхнечелюстной нерв проходит через круглое отверстие в основании черепа. В крылонебной ямке дает ряд ветвей, иннервирующих десны и зубы верхней челюсти, кожу носа и щек, а также слизистую оболочку носа, неба и пазух клиновидной кости и верхней челюсти.

Нижнечелюстной нерв проходит через овальное отверстие в основании черепа. Он делится на ряд ветвей: чувствительные ветви иннервируют десны и зубы нижней челюсти, слизистую оболочку языка и щек, а также кожу щек и подбородок; двигательные ветви иннервируют жевательные мышцы.

Лицевой нерв содержит чувствительные, двигательные и вегетативные волокна. Его ядра лежат в мосту и продолговатом мозге.

В состав лицевого нерва проходят вегетативный (секреторные) волокна, которые иннервируют подъязычную и подчелюстную слюнные железы.

Языко-глоточный нерв содержит чувствительные, двигательные и вегетативные нервные волокна. Ядра лежат в продолговатом мозге. Языко-глоточный нерв выходит из мозга через латеральную заднюю борозду продолговатого мозга и покидает полость черепа вместе с 10 и 11 парами черепных нервов через яремное отверстие.

На шеи блуждающий нерв лежит вместе с общей сонной артерией и внутренней ямочной веной, образуя сосудисто – нервный пучок, и дает двигательные ветви к мышцам гортани, глотки и мягкого неба; его чувствительные волокна иннервируют слизистую оболочку гортани. Здесь же от него отходят очень важные три ветви к сердцу.

В грудную полость блуждающий нерв проникает через верхнее отверстие грудной клетки и проходя в заднем средостении, дает ветви к пищеводу, легким, бронхам и околосердечной сумке, образуя одноименные нервные сплетения на этих органах.

Вместе с пищеводом блуждающий нерв проникает через диафрагму в брюшную полость, где иннервирует желудок, печень, селезенку .всю тонкую и часть толстой кишки, а также дает ветви к чревному (солнечному) сплетению.

Лекция 13-14. Структурно-функциональная организация вегетативной нервной системы.

Вегетативная нервная система является той частью единой нервной системы, которая регулирует процессы кровообращения, дыхания, обмена веществ, питания, выделения, терморегуляции и пр. Она иннервирует внутренние органы, железы внутренней секреции, сердце и кровеносные сосуды. Вегетативная нервная система также принимает участие в иннервации скелетной мускулатуры, регулируя в мышцах обмен веществ.

Наряду с термином «вегетативная нервная система» используется также другое название – автономная нервная система, которое отражает относительную автономность в деятельности вегетативной нервной системы, независимость ее от сознания. Между тем все отправления вегетативной нервной системы находятся под контролем коры головного мозга.

Одним из самых характерных отличий вегетативной нервной системы от соматической является способ связи и иннервируемыми органами. Хорошо известно, что двигательные волокна соматической нервной системы – это длинные отростки двигательных невронов передних рогов спинного мозга.

В вегетативной же нервной системе эфферентное звено строится совсем по-другому. Нервные волокна, выйдя из центральной нервной системы, прежде, чем достигнуть иннервируемого органа, прерываются в том или ином вегетативном ганглии (узле), от нервных клеток которого начинаются новые нервные волокна, достигающие иннервируемого органа. Следовательно, эфферентный путь в вегетативной нервной системе слагается из двух невронов: преганглионарного, тело которого находится в ядрах мозга, и постганглионарного, тело которого расположено в периферическом вегетативном узле.

Чувствительные нервные клетки, которые несут в центральную нервную систему информацию о состоянии внутренних органов, расположены в спинномозговых узлах вместе с нервными клетками всех других видов общей чувствительности.

По его ветвям отростки перганглионарных невронов достигают вегетативных узлов, где переключаются на постганглионарные невроны. Отростки последних направляются к иннервируемым органам. Часть чувствительных нервных клеток может непосредственно располагаться в вегетативных узлах или сплетениях, которые лежат около или внутри органов. Благодаря этим чувствительным нервным клеткам могут образоваться короткие рефлекторные дуги без участия ядер спинного мозга.

Таким образом, к центральным образованиям вегетативной нервной системы относятся ядра спинного мозга и стволовой части головного мозга, в которых расположены тела преганглионарных невронов. Высшими подкорковыми центрами вегетативной нервной системы являются ядра гипоталамуса, лежащие в промежуточном мозге. Они имеют обширные связи с различными отделами головного мозга и, кроме того, посредством гипоталамо-гипофизарного пучка, проходящего в гипофизарной ножке, тесно связаны с гипофизом, являющимся железой внутренней секреции.

Симпатическая часть вегетативной нервной системы.

Симпатическая часть вегетативной нервной системы иннервирует гладкую мышечную ткань внутренних органов и кровеносных сосудов, сердце, железы, скелетные мышцы и другие образования.

К симпатической нервной системе непосредственно относят симпатический ствол, многочисленные узлы, нервные сплетения и нервы.

Симпатический ствол представляет собой парное образование в виде цепочки околопозвоночных узлов, соединенных межузловыми ветвями. Симпатические стволы расположены по бокам от позвоночного столба на протяжении от I шейного позвонка до копчика.

Узлы симпатического ствола, за исключением шейного отдела, посредством белых соединительных ветвей связаны со спинномозговыми нервами. От нервных клеток узлов симпатического ствола отходят постганглионарные волокна, которые идут к иннервируемым органам трояким путем: в составе спинномозговых нервов, в которые они попадают по серым соединительным ветвям, по ходу кровеносных сосудов или же в виде обособленных нервов, отходящих от симпатического ствола.

В симпатическом стволе принято различать шейный, грудной, поясничный и тазовый отделы.

В шейном отделе симпатического ствола различают три узла: верхний, средний и нижний шейные узлы. Нижний шейный узел довольно часто сливается с первым грудным узлом, что приводит к образованию так называемого звездчатого узла. От шейных узлов к близко расположенным крупным кровеносным сосудам отходят многочисленные ветви, которые образуют на них сплетения. Отходящую от верхнего шейного узла ветвь к внутренней сонной артерии называют внутренним сонным нервом.

От каждого шейного узла, отходит ветвь к сердцу: верхний, средний и нижний сердечные нервы. Грудной отдел симпатического ствола представлен цепью из 10-12 узлов. От них отходит большое количество веточек, образующих сплетения в толще плевры, на кровеносных сосудах, а также принимающих участие в формировании пищеводного, легочного и аортального сплетения.

Кроме этого, от грудных симпатических узлов отходят два крупных нерва – большой и малый внутренностные Нарвы, имеющие особое значение в иннервации органов брюшной полости. Большой внутренностный нерв начинается веточками, отходящими от пятого по девятый узел. Опускаясь вниз между внутренней и средней ножками диафрагмы, он проникает в брюшную полость. Малый внутренностный нерв отходят от десятого- двенадцатого узлов. Через отверстие в средней ножке диафрагмы он также проходит в брюшную полость.

Нервные волокна большого и малого внутренностного нервов направляются в чревное (солнечное) сплетение, образованное предпозвоночными узлами.

Чревное сплетение расположено на уровне 1 поясничного позвонка вокруг одноименной артерии. В состав его входят правый и левый чревные узлы и небольшой верхний брыжеечный узел. Чревное сплетение является самым крупным симпатическим сплетением. Ветви его иннервируют кровеносные сосуды брюшной полости, желудок, кишечник, печень, поджелудочную железу, селезенку, надпочечники.

Поясничный отдел симпатического ствола состоит из трех или четырех узлов. От каждого из них идут аортальные ветви, образующие мощное аортальное сплетение, которое спускается в малый таз в виде правого и левого нижних подчревных сплетений. Ветви нижних подчревных сплетений распространяется по многочисленным сосудам таза и иннервируют его органы.

Тазовый отдел симпатического ствола состоит обычно из четырех узлов. Правый и левый симпатические стволы на передней поверхности копчика сближаются и образуют непостоянный непарный копчиковый узел. От узлов тазового отдела симпатического ствола отходят висцеральные ветви, принимающие участие в образовании двух мощных верхних сплетений таза – верхнего и нижнего подчревных.

Парасимпатическая часть вегетативной нервной системы.

Парасимпатическая часть вегетативной нервной системы иннервирует сердце, легкие, слюнные железы, пищевод, желудок, кишечник, печень, поджелудочную железу, почки и половые органы. Отличительная особенность строения этой части состоит в том, что периферические парасимпатические невроны сосредоточены, как правило, в узлах, расположенных около иннервируемых органов или в самих органах.

В парасимпатической нервной системе различают ядра, лежащие в стволовой части мозга: добавочное ядро лицевого нерва глазодвигательного нерва, верхнее слюноотделительное ядро лицевого нерва, нижнее слюноотделительное ядро языкоглоточного нерва, заднее ядро блуждающего нерва и спинномозговое ядро, расположенное в боковых рогах спинного мозга на уровне крестцовых сегментов.

Добавочное ядро глазодвигательного нерва находится в среднем мозге под водопроводом мозга. Нервные волокна, отходящие от этого ядра в составе глазодвигательного нерва, проводят в глазницу, где прерываются на клетках ресничного узла. Постганглионарные нервные волокна в составе ресничных нервов достигают глазного яблока и иннервируют мышцу, суживающую зрачок (сфинктер зрачка), и ресничную мышцу, принимающую участие в аккомодации глаза.

Нервные волокна, начинающиеся от верхнего и нижнего слюноотдельных ядер, расположенных в продолговатом мозге, достигают в составе лицевого и языкоглоточного нервов периферических вегетативных узлов: крыло-небного, ушного и поднижнечелюстного. Постганглионарные волокна, отходящие от крыло-небного узла, который находится в крыло-небной ямке, иннервируют слезную железу. Ушной узел расположен на основании черепа, с наружной стороны от овального отверстия. Отходящие от него постганглионарные волокна иннервируют околоушную слюнную железу. Поднижнечелюстной узел лежит около поднижнечелюстной слюной железы. От его клеток начинаются постганглионарные волокна, которые заканчиваются в поднижнечелюстной и подъязычной слюнных железах.

Основным коллектором парасимпатических нервных путей является блуждающий нерв. Его вегетативное ядро – заднее ядро блуждающего нерва – расположено в продолговатом мозге, в области дна четвертого желудочка. Одна из отличительных особенностей блуждающего нерва состоит в том, что внутри него имеется большое скопление нервных клеток, на которых происходит переключение преганглионарных волокон на постганглионарные. Наряду с этим парасимпатические нервные волокна, идущие в составе блуждающего нерва, также достигают

органов и заканчиваются в интрамуральных узлах, т.е. в узлах, расположенных в стенках органов.

Блуждающий нерв дает вести к сердцу, щитовидной и вилочковой железам, трахее, бронхам, пищеводу. Он иннервирует также желудок, тонкую и толстую кишки (до нисходящей ободочной кишки). По парасимпатическим волокнам передаются нервные импульсы, которые способствуют замедлению сердечных сокращений, ускорению перистальтики кишечника и увеличению секреции желез.

Спинномозговое ядро парасимпатической системы расположено в боковых рогах спинного мозга от второго до четвертого крестцового сегмента. Отходящие от него преганглионарные волокна проходят в составе передних корешков соответствующих спинномозговых нервов, а затем в составе крестцового (срамного) сплетения, от которого они отделяются в виде тазовых нервов. Эти волокна, прерываясь в клетках интармуральных узлов тазовых органов, иннервируют нисходящую часть ободочной кишки, сигмовидную и прямую кишки, мочевой пузырь, наружные и внутренние половые органы.

В организме человека функции парасимпатической и симпатической частей вегетативной нервной системы тесно взаимосвязаны. Единство их противоположных – возбуждающих и тормозящих – влияние обусловливает согласованную деятельность всех органов и систем организма в целом.

В зависимости от характера деятельности человека преобладающей является роль то одной, то другой части вегетативной нервной системы. Например, у спортсменов тренировка и соревнования требуют стимулирования функций всего организма. Это вызывает усиленное функционирование симпатической нервной системы, что выражается в учащении сердечных сокращений, дыхания, повышении кровяного давления, усилении потоотделения. По окончании тренировки, в период восстановления, наоборот, преобладают функции парасимпатической нервной системы. Поэтому отмечается замедление пульса, сердечных сокращений, дыхания, понижение кровяного давления.

Вегетативная нервная система оказывает не все органы, в том числе и на скелетные мышцы, трофическое влияние. Трофические нервы воздействуют на обмен веществ в организме, регулируют питание тканей и органов, что имеет огромное значение для его работоспособности. Регулируя питание тканей, трофические нервы обеспечивают приспособление организма к выполнению значительных нагрузок. Эта функция вегетативных нервов имеет особенное значение в спорте, где к организму предъявляются значительные требования, вследствие чего он нуждается в усиленном питании всех органов.

Лекция 15-16. Структурно-функциональная организация кровеносной системы

Сосуды большого круга кровообращения
Аорта и ее ветви

Большой круг кровообращения начинается аортой от которой отходят сосуды, кровоснабжающие все органы тела человека. Диаметр аорты у взрослого человека составляет примерно 2,5 см. Аорту подразделяют на 3 отдела: восходящую аорту, дугу аорты и нисходящую аорту.

Восходящая – выходит из левого желудочка сердца и направляется вверх и немного вправо. На уровне второго правого реберного хряща она переходит в дугу. От восходящей аорты отходят левая и правая венечные артерии.

Дуга аорты изгибается влево и назад и, огибая левый бронх, переходит в нисходящую аорту. От дуги аорты отходят: плече-головной ствол, левая общая сонная артерия и левая подключичная артерия. Плече-головной ствол на уровне правого грудино-ключичного сустава разделяется на правую общую сонную и правую подключичную артерию. От нижней поверхности дуги аорты отходят тонкие артерии, идущие к трахее и бронхам, которые кровоснабжают ткань легкого.

Кровоснабжение шеи и головы.

Общая сонная артерия – парный сосуд. Левая и правая сонные артерии располагаются по бокам трахеи и пищевода. С каждой стороны общая сонная артерия входит в состав сосудисто-нервного пучка шеи, в образовании которого принимают участие также внутренняя яремная вена и блуждающий нерв. На уровне верхнего края щитовидного хряща общая сонная артерия разделяется на наружную и внутреннюю сонные артерии.

Внутренняя сонная артерия – идет по направлению к голове и проникает через сонный канал в височной кости в полость черепа. На шее она ветвей не отдает. Внутренняя сонная артерия принимает участие в кровоснабжении головного мозга и глазного яблока. Основными ее ветвями являются передняя и средняя мозговые артерии, артерия сосудистого сплетения и глазная артерия.

Наружная сонная артерия – направляется к голове, отдавая ветви, кровоснабжающие органы шеи и в подвисочной ямке разделяется на поверхностную височную артерию и верхнечелюстную артерию. Эта артерия снабжает кровью щитовидную железу, глотку, верхнюю часть гортани, язык, подчелюстную, подъязычную и околоушную слюнные железы, верхнюю и нижнюю челюсти вместе с зубами, кожу и мышцы щеки, лица и затылочной области. К большинству органов отходят самостоятельные ветви, среди которых следует назвать: верхнюю щитовидную артерию, язычную артерию, лицевую артерию, восходящую глоточную артерию, затылочную артерию и многочисленные мышечные ветви.

Подключичная артерия – отходит от плече-головного ствола, а слева – от дуги аорты. Эта артерия снабжает кровью спинной и головной мозг, нижнюю часть гортани, трахеи, пищевода, щитовидную и вилочковую железы, кожу и мышцы переднего отдела стенки грудной клетки, шеи, лопатки.

Позвоночная артерия –направляясь к голове, проходит через отверстия в поперечных отростках шейных позвонков, достигает большого затылочного отверстия, проникает через него в полость черепа.

Внутренняя грудная артерия – идет вниз по задней поверхности передней стенки грудной клетки.

Щито-шейный ствол – короткая ветвь, которая сразу разделяется на 4 артерии: нижнюю щитовидную артерию, восходящую шейную артерию и надлопаточную артерию. Они снабжают нижний отдел гортани, щитовидную железу, мышцы шеи и лопатки.

Реберно-шейный ствол – дает ветви к мышцам шеи и 1-го и 2-го межреберных промежутков.

Поперечная артерия шеи – прободает плечевое сплетение, затем опускается вниз вдоль позвоночного края лопатки. Кровоснабжает соседние мышцы.

Кровоснабжение верхней конечности

Подмышечная артерия – является продолжением основного ствола подключичной артерии. Проходит в подмышечной ямке, отдавая ветви, принимающие участие в кровоснабжении близлежащих мышц, суставов и соответствующих участков кожи.

Ветвями подмышечной артерии являются: подлопаточная артерия – наиболее крупная ветвь, грудо-акромиальная, латеральная грудная артерия, передняя и задняя артерии, огибающие плечевую кость, которые кровоснабжают плечевой сустав, а также ряд дополнительных мышечных ветвей.

Плечевая артерия – является продолжением подмышечной артерии и своими ветвями питает мышцы и кожу в области плеча. Она лежит в медиальной плечевой борозде, где легко можно прощупать ее пульсацию. Величину кровяного давления чаще всего определяют по давлению в плечевой артерии. Переходя в локтевую ямку, плечевая артерия делится на свои конечные ветви: локтевую и лучевую артерии.

Лучевая артерия – проходит в лучевой борозде предплечья, снаружи от лучевого сгибателя запястья. Ее пульсация хорошо прощупывается в нижней трети предплечья.

Локтевая артерия – лежит на предплечье в одноименной борозде и идет параллельно лучевой артерии. В самом начале локтевая артерия отдает общую межкостную артерию. Лучевая артерия снабжает кожу, мышцы и кости предплечья, а также локтевой и луче-запястный суставы. От глубокой и поверхностной ладонных дуг отходят тонкие артерии, питающие кости, мышцы и кожу кисти.

Кровоснабжение стенок грудной и брюшной полостей

Нисходящая аорта идет от уровня 4 грудного позвонка и доходит до уровня 4 поясничного позвонка, где она разделяется на 2 конечные ветви: левую и правую общие подвздошные артерии. Нисходящая аорта лежит в заднем средостении и идет вдоль всего позвоночного столба. Она проходит через грудную и брюшную аорту.

От грудной аорты отходят 10 пар межреберных артерий, которые направляются в соответствующие межреберные промежутки, начиная с третьего. На уровне головки ребра каждая делится на переднюю и заднюю ветви.

Брюшная аорта отдает 4 пары пристеночных ветвей, которые называются поясничными артериями. Подобно межреберным артериям, они делятся на передние и задние ветви. Передние ветви принимают участие в кровоснабжении мышц и кожи стенки брюшной полости, а задние – мышц и кожи спины.

Кровоснабжение внутренних органов

Внутренние органы брюшной полости кровоснабжаются ветвями брюшной аорты.

Чревный ствол – непарный, толстый, короткий сосуд, который отходит от аорты на уровне 12 грудного и 1-го поясничного позвонков. Он снабжаебт кровью органы, расположенные в верхней части брюшной полости: печень, селезенку, желудок, часть 12-ти перстной кишки и поджелудочную железу. Чревный ствол разделяется на 3 артерии: левую желудочную, общую печеночную и селезеночную. От этих артерий отходят ветви, образующие аркадные (в виде дуг) анастомозы по большой и малой кривизне желудка, от которых и происходит питание его стенки. Ветви общей печеночной и селезеночной артерий разветвляются в паренхиме соответствующих органов.

Верхняя брыжеечная артерия берет начало от аорты на уровне 1 поясничного позвонка, чуть ниже чревного ствола. Она проникает в корень брыжейки тонкой кишки, где разделяется на ряд ветвей, принимающих участие в кровоснабжении всей тонкой кишки, части толстой кишки и поджелудочной железы.

От верхней брыжеечной артерии отходят кишечные артерии, питающие тощую кишку и подвздошную кишку.

Нижняя брыжеечная артерия – начинается от аорты на уровне 3 поясничного позвонка. Дает ветви к нисходящей ободочной кишке – левая ободочно-кишечная артерия, к сигмовидной кишке и к верхнему отделу прямой кишки.

Почечная артерия – парный сосуд. Он отходит от аорты на уровне 1-2 поясничных позвонков. В воротах почки почечная артерия разделяется на ряд ветвей, которые проникают в ее паренхиму. От почечной артерии отходит небольшая веточка, питающая надпочечную железу

От аорты отходит еще ряд ветвей: к диафрагме, к надпочечным железам, а также к половым железам – яичковые артерии (у мужчин) и яичниковые артерии (у женщин).

Общая подвздошная артерия – с каждой стороны разделяется на внутреннюю и наружную подвздошные артерии. Наружная подвздошная артерия кровоснабжает преимущественно нижнюю конечность, внутренняя подвздошная артерия – органы малого таза, а также мышцы ягодичной области и частично мышцы бедра. К числу ветвей внутренней подвздошной артерии относят артерии, идущие к мочевому пузырю, прямой кишке, наружным половым органам, у женщин – к матке.

Кровоснабжение нижней конечности

Внутренняя подвздошная артерия – спускается в полость малого таза и отдает ряд ветвей к мышцам и коже нижней конечности. Верхняя ягодичная артерия выходит из полости малого таза через надгрушевидное отверстие и снабжает малую и большую ягодичные мышцы. Нижняя ягодичная артерия проходит через подгрушевидное отверстие, кровоснабжает среднюю и малую ягодичные мышцы и седалищный нерв. Запирательная артерия направляется в одноименный канал. На выходе из канала она разветвляется и питает приводящую группу мышц бедра. В некоторых случаях запирательная артерия может начинаться от наружной подвздошной артерии.

Наружная подвздошная артерия – располагается на границе большого и малого таза и проходит под паховой связкой. Около паховой связки она отдает нижнюю надчревную артерию, которая направляется вверх. Переходя на бедро, наружная подвздошная артерия продолжается под названием бедренной артерии и кровоснабжает всю свободную нижнюю конечность.

Бедренная артерия – лежит в борозде между гребенчатой и подвздошно-поясничной мышцами. Медиально от нее располагается бедренная вена. Бедренная артерия спускается вниз по передней бедренной борозде и затем через приводящий канал проникает в подколенную ямку, где продолжается уже под названием подколенной артерии.

Среди ветвей бедренной артерии наиболее крупной является глубокая артерия бедра, которая разделяется на медиальную артерию, латеральную артерию.

Подколенная артерия – идет от задней поверхности коленного сустава. Сзади от нее располагается одноименная вена, за которой лежит большеберцовый нерв. В голенноподколенном канале подколенная артерия разделяется на переднюю и заднюю большеберцовые артерии.

Передняя большеберцовая артерия проходит в верхнем отделе голени через межкостную перепонку и идет в глубине мышц передней поверхности голени.

Задняя большеберцовая артерия – проходит позади икроножной мышцы и направляется вниз в голено-подколенном канале, огибает медиальную лодыжку, в области которой ее пульсация хорошо прощупывается, и выходит на подошвенную поверхность стопы, где разделяется на медиальную и латеральную подошвенные артерии. Задняя большеберцовая артерия отдает целый ряд ветвей к мышцам, костям и коже голени, из которых наиболее крупной является малоберцовая артерия.

Пути оттока крови

Артериальная кровь, приносимая артериями, по мере их разветвления переходит в многочисленные капилляры, которые пронизывают все органы. Из капилляров кровь собирается сначала в мелкие венозные сосуды, а затем в более крупные и по всем венам достигает правого предсердия. Все пути оттока крови можно разделить на: 1) верхнюю полую вену с ее притоками, по которым кровь оттекает от верхней половины туловища, головы, шеи и верхних конечностей; 2) нижнюю полую вену с ее притоками, отводящими кровь от нижней половины туловища и нижних конечностей; 3) воротную вену с ее притоками, обеспечивающими отток крови от внутренних органов брюшной полости.

Верхняя полая вена и ее притоки

Верхняя полая вена образуется многочисленными венозными сосудами, собирающими кровь, оттекающую от тех областей тела, которые кровоснабжаются ветвями дуги аорты и грудной части нисходящей аорты. Венозные сосуды обычно повторяют ход соответствующих артериальных сосудов, лежат рядом с ними и большей частью имеют одноименные названия.

Отток крови от головы и шеи происходит по поверхностным и глубоким венам этих областей. К поверхностным венам относятся наружная яремная вена и ее притоки. Поверхностные вены располагаются в подкожной клетчатке, где образуют сравнительно густые подкожные венозные сплетения. К глубоким венам относятся внутренняя яремная вена, а также сосуды, отводящие кровь в подключичную вену.

Наружная яремная вена – идет по наружной поверхности грудино-ключичной-сосцевидной мышцы и впадает в венозный угол, образованный слиянием подключичной и внутренней яремной вен. Наиболее крупными притоками наружной яремной вены являются: задняя ушная вена, передняя яремная вена, поперечная вена шеи. От поверхности слоев головы кровь собирается в лицевую и поверхностную височную вены, из которых она частично оттекает в наружную яремную вену, а большей частью во внутреннюю яремную вену.

Внутренняя яремная вена – это основная магистраль оттока крови от шеи и головы. Она начинается от яремного отверстия и является непосредственным продолжением сигмовидного синуса твердой мозговой оболочки, в которой собирается кровь, оттекающая от головного мозга.

Вены верхней конечности также подразделяют на глубокие и поверхностные; они имеют большое число хорошо выраженных клапанов и образуют многочисленные анастомозы

Глубокие вены сопровождают одноименные артерии; каждую артерию сопровождают 2 вены. Исключение составляют только вены пальцев и подмышечная вена, которая образуется от соединения 2-х плечевых вен и идет от нижнего края большой грудной мышцы до ключицы, где переходит в подключичную вену. Все глубокие вены имеют многочисленные притоки.

К поверхностным венам – относятся головная и основная вены. Они начинаются от подкожных венозных сплетений кисти, идут по латеральной и медиальной сторонам верхней конечности и впадают в глубокие вены. Основная вена открывается в плечевую вену в области локтевой ямки, а головная – в подмышечную вену. У многих людей во время мышечных напряжений поверхностные вены верхней конечности сильно расширяются.

Подключичная вена – является естественным продолжением подмышечной вены и отводит венозную кровь от всей верхней конечности. Она проходит спереди передней лестничной мышцы и образует изгиб обращенный кверху.

В области слияния подключичной и внутренней яремной вен образуется венозный угол. В левый венозный угол впадает грудной проток, через который лимфа поступает в венозное русло, а в правый венозный угол – правый лимфатический проток. В результате слияния этих вен образуется плече-головная вена.

Левая и правая плече-головные вены – являются основными корнями верхней полой вены. Они идут наискось позади грудины и сливаются на уровне 1-го реберного хряща, с правой стороны. Правая плече-головная вена несколько короче левой. Они не имеют клапанов. В них впадают мелкие венозные сосуды.

Верхняя полая вена – лежит в переднем средостении и представляет собой короткий, тонкостенный сосуд, диаметр которого у взрослого человека достигает 2,5 см. Верхняя полая вена не имеет клапанов. Она начинается на уровне 1-го реберного хряща справа и доходит до уровня 3-го реберного хряща, где открывается в правое предсердие.

Одним из притоков верхней полой вены является непарная вена, идущая вдоль позвоночного столба справа. Слева от позвоночного столба проходит полунепарная вена, впадающая в непарную вену.

Нижняя полая вена и ее притоки

Нижняя полая вена объединяет пути оттока крови от нижней половины туловища и нижних конечностей, т.е. от тех областей тела, которые кровоснабжаются из ветвей брюшной части нисходящей аорты.

Отток крови от нижних конечностей осуществляется по глубоким и поверхностным венам.

Глубокие вены сопровождают одноименные артерии. На подошве стопы проходят две медиальные и две латеральные подошвенные вены.

Поверхностные вены – образуют довольно густое подкожное сплетение, в которое собирается кровь от кожи и поверхностных слоев мышц нижней конечности. Наиболее крупными магистралями оттока крови среди поверхностных вен являются: малая подкожная вена ноги, которая начинается на наружной стороне стопы.

Наружная подвздошная вена является естественным продолжением бедренной вены. Она проходит через сосудистую лакуну под паховой связкой и принимает кровь от передней брюшной стенки и подвздошно-поясничной мышцы.

Внутренняя подвздошная вена – лежит сзади одноименной артерии и собирает кровь от органов малого таза, его стенок, наружных половых органов, а также от мышц и кожи ягодичной области.

Общая подвздошная вена – образуется в результате слияния внутренней и наружной подвздошных вен на уровне крестцово-подвздошного сустава. Левая подвздошная вена длиннее, чем правая. Левая и правая общие подвздошные вены являются основными корнями нижней полой вены.

Нижняя полая вена – формируется на уровне 4 поясничного позвонка, где происходит слияние общих подвздошных вен. Она идет вверх вдоль позвоночного столба справа от брюшной аорты; пройдя через отверстие в сухожильном центре диафрагмы, попадает в грудную полость, где открывается в правое предсердие. Нижняя полая вена наиболее крупный кровеносный сосуд, ее диаметр достигает 3 см.

Помимо крови, оттекающей от нижних конечностей, в нижнюю полую вену поступает кровь от диафрагмы, почек, надпочечных и половых желез, поясничной области, отделов грудной стенки.

Почечная вена – представляет собой относительно крупный ствол, который впадает в нижнюю полую вену на уровне 1-2 поясничных позвонков. Почечная вена собирает кровь, оттекающую от почки.

Поясничные вены сопровождают одноименные артерии. Они отводят кровь от кожи и мышц спины. В них также собирается кровь от спинного мозга и поясничного отдела позвоночного столба. Поясничные вены открываются в нижнюю полую вену. Они также образую 2 восходящие поясничные вены, которые идут вдоль позвоночного столба.

Воротная вена и ее притоки

Воротная вена занимает в организме человека особое положение. Она собирает кровь от органов желудочно-кишечного тракта, расположенных в брюшной полости. В отличие от систем верхней и нижней полых вен, система воротной вены начинается и заканчивается капиллярами.

Воротная вена – короткий, широкий сосуд. Ее основными корнями являются: правая и левая желудочные, верхняя брыжеечная, селезеночная и нижняя брыжеечная вены.

Правая и левая желудочные вены идут по малой кривизне желудка и отводят от него кровь.

Селезеночная вена собирает кровь от селезенки, частично от желудка, поджелудочной железы, двенадцатиперстной кишки и большого сальника.

Верхняя брыжеечная вена проходит в толще брыжейки тонкой кишки и сопровождает ветви одноименной артерии. Она собирает кровь от всей тонкой кишки, а также от слепой, восходящей и поперечной ободочных кишок, поджелудочной железы и большого сальника.

Нижняя брыжеечная вена отводит кровь от нисходящей и сигмовидной ободочных кишок и от верхней части прямой кишки.

Воротная вена лежит в печеночно-двенадцатиперстной связке вместе с собственной печеночной артерией и общим желчным протоком. Она идет к воротам печени; войдя в печень, разделяется на ветви соответственно долям и сегментам печени. Из междольковых вен кровь, оттекающая от органов желудочно-кишечного тракта, попадает в печеночные синусоиды, где она очищается.

Таким образом, на пути оттока крови от органов желудочно-кишечного тракта стоит печеночный фильтр, представленный печеночными синусоидами, через которые протекает кровь из воротной вены.

Лекция 16. Структурно-функциональная организация лимфатической, иммунной системы

Лимфатическая система является составной частью сосудистой системы и представляет собой добавочное (наряду с венозным руслом) звено оттока жидкости и растворенных в ней кристаллоидов и белковых веществ от органов и тканей. Лимфатическая система состоит из многочисленных лимфатических капилляров, которые слепо начинаются в органах, лимфатических сосудов различного диаметра и лимфатических узлов(рис.254).Она движется в одном направлении - от органов к сердцу и изливается в венозное русло. Спортивный массаж способствует оттоку лимфы от органов и тканей. Поэтому массируют обычно по ходу лимфатических сосудов(рис.255),что способствует более быстрому продвижению лимфы.

Лимфатическая система выполняет в организме человека ряд функций:1)проведение лимфы от тканей в венозное русло;2)образование лимфоидных элементов (лимфоцитов);3)обезвреживание инородных тел, попадающих в организм.

Лимфа (в переводе - чистая вода влага) представляет собой прозрачную жидкость, в которой содержатся белые форменные элементы – кавамфоциты, а также небольшое количество эозинофилов и моноцитов.

Количество лимфоцитов колеблется от 2000 до 20 000 в 1 мм3.При помощи массажа их содержание может быть увеличено до 65 000 в 1 мм3.По своему составу лимфа напоминают плазму крови, однако содержание белка в ней меньше, чем в плазме.

Емкость лимфатического русла очень изменчива, поэтому трудно определить объем лимфы в организме человека. Полагают, что он составляет 1-2 л. Однако в отличие от кровеносной системы лимфатическая система не замкнута, и образующаяся лимфа постоянно оттекает в венозное русло. Подсчитано, что за сутки через грудной лимфатический проток в кровь поступает 1200-1500мл лимфы, в которой содержится примерно 35,5млрд. лимфоцитов.

В настоящее время установлено, что свободной тканевой жидкости в организме нет. Обмен веществ между кровью и клетками паренхимы органов осуществляется через основное вещество соединительной ткани. Образование лимфы происходит за счет жидкой части плазмы крови, фильтрующейся через основное вещество соединительной ткани, окружающей кровеносные капилляры, в лимфатическое русло. При этом переход веществ из крови в лимфу зависит от диффузионной способности самих веществ и от проницаемости стенок кровеносных и лимфатических капилляров.

Движение лимфы значительно медленнее, чем движение крови(примерно 1 м за 10-15мин.)и во многом обусловлено напорным, толкающим, действием вновь образующейся лимфы, а также физиологической активностью органов, в частности сокращением мышц. Массаж заметно способствует движению лимфы.

Лимфатические капилляры представляют собой слепо начинающиеся сосуды, через стенку которых всасывается вода и растворенные в ней соединения из основного вещества окружающей соединительной ткани (см.рис.227).Диаметр лимфатических капилляров зависимости от интенсивности процессов всасывания варьирует от 10 до 200мкм.

Лимфатические капилляры имеются во всех органах, за исключением спинного и головного мозга, селезенки, хрящей, эпителиального слоя кожи и слизистых оболочек.

Из лимфатических капилляров в органах образуются начальные лимфатические сети, из которых формируются лимфатические сосуды.

Лимфатические сосуды имеют сравнительно тонкую стенку. В ней выделяют: внутреннюю оболочку, образованную слоем эндотелиальных клеток и подэндотелиальным слоем рыхлой соединительной ткани, среднюю оболочку, состоящую из гладких мышечных клеток, и наружную оболочку, представленную соединительной тканью, богатой коллагеновыми и эластическими волокнами. В лимфатических сосудах имеется множество клапанов, представляющих собой карманообразные выросты внутренней оболочки, которые позволяют лимфе двигаться только в одном направлении - к сердцу.

От всех органов и кожи идут отводящие лимфатические сосуды, которые обычно сопровождают одноименные вены.

В отдельных частях тела имеются специфические особенности строения лимфатической системы. На конечностях лимфатические сосуды хорошо выражены. Среди них различают поверхностные сосуды, несущие лимфу, главным образом от кожи и подкожной клетчатки, и глубокие сосуды, отводящие лимфу от суставов, костей и мышц.

Направление поверхностных лимфатических сосудов примерно соответствует направлению кожных вен. Так, поверхностные лимфатические сосуды верхней конечности идут по ходу головной и основной вен, поверхностные лимфатические сосуды нижней конечности - по ходу большой и малой подкожных вен ноги. Глубокие лимфатические сосуды конечностей идут вместе глубокими кровеносными сосудами и крупными нервными стволами, входя в состав сосудисто-нервных пучков.

Лимфатические узлы расположены по ходу лимфатических сосудов. В лимфатических узлах происходит обогащение лимфы лимфоцитами.

Лимфатические узлы могут быть различной формы и величины. Их размеры колеблются от 2 до 30 мм. Они состоят из лимфоидной ткани, окруженной соединительнотканной капсулой (рис.256).К лимфатическому узлу обычно подходит несколько приносящих(лимфатических) сосудов, по которым лимфа попадает внутрь него; от узла отходят один - два выносящих сосуда, по которым происходит ее отток.

В состав лимфатической системы входят также лимфоидные органы (лимфатические фолликулы в стенке кишки и миндалины). В отличие от лимфатических узлов эти образования имеют только выносящие лимфатические сосуды.

Лимфатические узлы могут лежать изолированно или отдельными группами. Всего у человека их насчитывается до 460.Различают лимфатические узлы, расположенные в области ворот органов, а также регионарные, через которые происходит отток лимфы от определенных областей тела. Среди наиболее крупных групп лимфатических узлов необходимо назвать: в области головы и шеи - подчелюстные, передние и задние шейные; на верхней конечности - локтевые и подмышечные; в грудной полости-передние и задние средостенные; в брюшной полости -чревные и верхние брыжеечные; на нижней конечности -подколенные и паховые.

Грудной проток (ductus thoracicus) является центральным коллектором, и который собирается большая часть лимфы. В него оттекает лимфа от обеих нижних конечностей, органов брюшной полости, левой половины грудной клетки, левой половины шеи и головы и левой верхней конечности.

Грудной проток начинается на уровне I поясничного позвонка от слияния трех крупных лимфатических сосудов: двух поясничных стволов(левого и правого),по которым оттекает лимфа от нижних конечностей и органов малого таза, и кишечного ствола, отводящего лимфу от органов брюшной полости, главным образом, от тонкой кишки. В месте слияния названных сосудов имеется расширение-цистерна.

Грудной проток проходит через грудную полость в заднем средостении, непосредственно спереди от позвоночного столба и позади аорты. Поперечный размер грудного протока достигает 2-3 мм. Поднимаясь вверх, он открывается в левый венозный угол, образованный слиянием левой подключичной вены и левой внутренней яремной вены.

В грудной проток впадают мелкие лимфатические сосуды, идущие в межреберных промежутках, а также отводящие лимфу от средостения и диафрагмы. Непосредственная близость грудного протока к аорте влияет на движение в нем лимфы, так как пульсация аорты

постоянно производит на него давление. Иногда грудной проток разделяется и открывается в венозное русло не одним, а несколькими устьями, впадает не в венозный угол, а в подключичную вену. В области шеи в грудной проток впадает лимфатический ствол, собирающий лимфу от левой половины головы и шеи, левой верхней конечности.

Правый лимфатический проток(ductus lymphaticus dex.) собирает лимфу от правой верхней конечности, правой половины головы, шеи и грудной клетки. Он впадает в правый венозный угол.

СЕЛЕЗЁНКА

Лимфатические узлы, в которых вырабатываются лимфоциты, и красный костный мозг, залегающий в губчатом веществе костей и являющийся главным поставщиком эритроцитов и лейкоцитов, входят в состав органов кроветворения. К числу этих органов относят и селезёнку.

Селезёнка (lien) - крупный не парный орган, расположенный в левом подреберье на уровне IX-XI ребер. Вес селезёнки В среднем составляет 140-200 г; форма её и величина значительно варьируют в зависимости от степени заполнения кровью.

Функциональное значение селезёнки связывают с кроветворением, а именно с продукцией лимфоцитов. С этой функцией – лимфопоэзом - связана способность селезёнки вырабатывать иммунные тела, которые играют важную роль в защите организма от инфекционных заболеваний. Она обладает способностью разрушать эритроциты, а также лейкоциты, прошедшие цикл своего развития. Наряду с этим селезёнка имеет ещё большое значение как депо крови.

Селезёнка непосредственно прилежит к диафрагме, снизу она соприкасается с левой почкой, а с правой стороны-с желудком. Со всех сторон, за исключением её ворот, она покрыта брюшиной. От фиброзной оболочки внутрь отходят перекладины - трабекулы, в составе которых проходят трабекулярные артерии. Между трабекулами селезёнки находится её красная пульпа, где происходит разрушение эритроцитов и имеются очаги лимфоидной ткани (белая пульпа), которые продуцируют новые лимфоциты. Для селезёнки характерно наличие синусоидов - сосудов капиллярного типа сочень широким просветом (от 12 до 40 мкм) и легкопроницаемой стенкой, через которую свободно проходит плазма и форменные элементы крови. Синусоиды почти сплошь заполняют красную пульпу. Оттекающая от селезёнки кровь собирается в селезёночную вену, а по ней поступает в воротную вену.

При физических нагрузках селезёнка нередко переполняется кровью и увеличивается в объёме. При этом усиливается её лимфопоэтическая функция.

Лекция 17-18. Структурно-функциональная организация мочевыделительной и половой системы.

МОЧЕПОЛОВОЙ АППАРАТ

Мочевые органы, обеспечивающие образование и выделение из организма мочи, в которой содержатся конечные продукты обмена веществ, и половые органы, с которыми связано выполнение функции размножения, рассматривают обычно в рамках единого мочеполового аппарата, поскольку у них общие источники развития, они анатомически тесно связаны друг с другом, имеют общие выводные протоки (например, у мужчин мочеиспускательный канал служит одновременно для выведения мочи и половых клеток).

МОЧЕВЫЕ ОРГАНЫ

К мочевым органам относятся почки, в которых происходит образование мочи, а также мочеточники, мочевой пузырь и мочеиспускательный канал, предназначенные для выведения мочи из организма и называемые мочевыводящими путями.

Почки

Почка является парным органом. Она располагается забрюшинно справа и слева от позвоночного столба, приблизительно на уровне от 11-го грудного позвонка до 3-го поясничного. Правая почка лежит несколько ниже левой, что связано с правосторонним положением печени (рис. 214).

Почка имеет бобовидную форму. У нее различают переднюю и заднюю поверхности, два края — медиальный и латеральный, а также верхний и нижний концы. Передняя поверхность

почки является более выпуклой, чем задняя. Верхний конец почки обычно более толстый, чем нижний. К нему прилежит надпочечник. Латеральный край почки образует выпуклость, в то время как медиальный имеет вырезку, в которой располагаются ворота почки. Они ведут в полость, находящуюся внутри почки и именуемую почечной пазухой. Через ворота проходят кровеносные и лимфатические сосуды, а также нервы. Из ворот выходит мочеточник. Спереди каждая почка покрыта серозной оболочкой, брюшиной.

Снаружи почка имеет фиброзную капсулу, которая плотно прилежит к паренхиме самой почки. Кнаружи от фиброзной оболочки находится слой жировой клетчатки, который составляет жировую капсулу почки. Вся почка вместе с жировой капсулой окружена фасцией, играющей важную роль в фиксации почки. Почечная фасция тесно связана как с жировой, гак и с фиброзной капсулами почки и переходит непосредственно з фасцию брюшной полости, находящуюся под брюшиной. В фиксации почки большую роль играют также кровеносные сосуды и внутрибрюшное давление.

Внутреннее строение почки. В почке различают корковое вещество, образующее наружный слой толщиной 4 мм, и расположенное кнутри от него мозговое вещество, состоящее из 10—15 почечных пирамид- (рис. 215). Корковое вещество содержит почечные ', тельца, где образуется первичная моча. Оно проникает между пирамидами в виде почечных столбов. Мозговое вещество построено преимущественно из канальцев, по которым оттекает моча.

Каждая из пирамид своим основанием обращена к наружной поверхности почки, а верхушкой внутрь. Верхушка пирамиды называется сосочком. Здесь имеются многочисленные отверстия, через которые моча поступает в малую почечную чашку, находящуюся уже в почечной пазухе. Малые почечные чашки в количестве, равном количеству пирамид, сливаясь между собой, образуют две-три большие почечные чашки, расположенные также в пределах почечной пазухи. Большие почечные чашки образуют почечную лоханку, которая, суживаясь, переходит в мочеточник.

Структурно – функциональной единицей почки является нефрон (рис. 216). Нефрон представляет, собой систему извитых и прямых канальцев различного диаметра, с которыми связаны почечные тельца. Образующаяся в почечных тельцах первичная моча по мере продвижения по канальцам нефрона концентрируется и выводится из почки. В каждой почке насчитывается примерно 1 млн. нефронов.

Почечное тельце состоит из клубочка кровеносных сосудов и капсулы клубочка. Последняя построена из плоских эпителиальных клеток (подоцитов), вплотную прилежащих к стенке кровеносных капилляров. Через стенку капилляров и эпителиальные клетки в полость капсулы фильтруется почти вся плазма крови, за исключением белков. Этот фильтрат и составляет первичную мочу. Образованию ее способствует высокое кровяное давление в капиллярах клубочка, которое в среднем составляет 70—90 мм рт. ст., в то время как в обычных капиллярах оно не превышает 25 мм рт. ст. Высокое давление обусловлено особым строением сосудистого русла почки. Артериальная кровь поступает в почку по почечной артерии. Внутри почки она делится на четыре-пять ветвей, которые проходят между пирамидами и носят название междолевых артерий. В области основания пирамид от междолевых артерий отходят дугообразные артерии, идущие на границе между корковым и мозговым веществами. От дугообразных артерий, в свою очередь, отходят междольковые артерии, направляющиеся в корковое вещество, и прямые артерии — в мозговое вещество. Прямые артерии разветвляются в мозговом веществе на капилляры, которые оплетают канальцы почки, а междольковые артерии — на приносящие артериолы, которые направляются к почечным тельцам, где образуют клубочки капилляров. Кровь из капилляров почечного тельца собирается в выносящие артериолы. Последние направляются к канальцам нефрона, образуя около них вторичную капиллярную сеть. Диаметр выносящей артериолы примерное 2 раза меньше диаметра приносящей артериолы. Это и создает необходимые условия для высокого давления в капиллярах почечного тельца. Оттекающая от канальцев кровь собирается сначала в мелкие, а затем в крупные венозные стволики. Венозные сосуды повторяют ход артериальных сосудов и имеют такие же названия.

Из почечного тельца первичная моча поступает сначала в проксимальный отдел нефрона, затем в петлю нефрона, которая заходит в мозговое вещество, а из нее — в дистальный отдел нефрона. Все части нефрона построены из канальцев различного диаметра, стенка которых образована однослойным эпителием. Через стенку канальцев нефрона происходит резорбция (возвращение в кровеносное русло) из первичной мочи большей части воды, глюкозы, частично солей и других веществ. В результате процессов резорбции образуется вторичная (или окончательная) моча с высокой концентрацией веществ, подлежащих удалению из организма (мочевины, аммиака и т. п.).

Из дистального отдела нефрона моча по собирательным трубочкам поступает в сосочковые протоки, которые оканчиваются на вершине пирамид. В среднем за сутки выделяется 1,5—2 л мочи.

Мочеточники

Мочеточник является непосредственным продолжением почечной лоханки (см. рис. 214) и служит для проведения мочи из почки в мочевой пузырь. Он представляет собой трубку, сплющенную в переднезаднем направлении, длиной приблизительно 30 см. Стенка мочеточника, как и всех полых органов, состоит из трех оболочек: внутренней — слизистой, которая является продолжением слизистой оболочки почечной лоханки, средней — мышечной, построенной из гладких мышечных клеток, наружной — адвентициальной, образованной соединительной тканью. Мочеточник идет по задней стенке брюшной полости вниз и медиально. К мочевому пузырю оба мочеточника подходят сзади.

МУЖСКИЕ ПОЛОВЫЕ ОРГАНЫ

К внутренним мужским половым органам относятся яички, придатки яичек, семявыносящие протоки, семенные пузырьки и предстательная железа, а к наружным — мошонка и мужской половой член (рис. 217).

Яичко является мужской половой железой, в которой вырабатываются мужские половые клетки — сперматозоиды. Это парный орган. Яичко первоначально развивается в брюшной полости, а затем смещается вниз, проходит через паховый канал и опускается в мошонку.

Снаружи яичко имеет плотную фиброзную капсулу, называемую белочной оболочкой, которая у заднего края образует утолщение — средостение яичка. От средостения внутрь яичка отходят отростки, разделяющие его паренхиму на дольки, число которых равно 100—250. Долька яичка состоит из извитых и прямых семенных канальцев (рис. 218). В извитых канальцах, расположенных в периферических отделах каждой дольки, происходит образование мужских половых клеток. Все извитые канальцы каждой дольки соединяются в общий выводной проток — прямой каналец. Прямые канальцы, выйдя из долек, соединяются между собой и в области средостения образуют сеть яичка.

В яичках вырабатываются также половые гормоны (внутрисекреторная функция), которые выделяются в кровь и определяют развитие вторичных половых признаков организма.

Придаток яичка расположен вдоль заднего края яичка. Внутри придатка проходит проток придатка, в который открываются выносящие канальцы самого яичка. Проток придатка образует ряд изгибов и переходит в семявыносящий проток.

Яичко вместе со своими оболочками и придатком лежит в мошонке, которая представляет собой мешкообразный вырост кожи переднего отдела промежности.

Семявыносящий проток идет из мошонки вверх, проходит через паховый канал в полость живота и далее по наружной стенке малого таза направляется к задненижнему участку стенки мочевого пузыря. Здесь он соединяется с выводным протоком семенного пузырька, образуя семявыбрасывающий проток, который проходит через предстательную железу и открывается в мочеиспускательный канал. Общая длина семявыносящего протока достигает 50 см. Стенка его построена из трех оболочек: слизистой, мышечной и адвентициальной.

Семявыносящий проток проходит в составе семенного канатика, в который кроме семявыносящего протока входят яичковая артерия, питающая яичко, лозовидное венозное сплетение, лимфатические сосуды, идущие от яичка, артерии и вены семявыносящего протока и нервы.

Предстательная железа весит примерно 20 г, имеет плотную консистенцию и форму, несколько напоминающую каштановый орех Ее поперечник в среднем равен 4 см, длина 3 см, а толщина около 2 см Передневерхний ее участок пронизан начальным отделом мочеиспускательного канала, в который открываются устья семявыбрасывающих протоков.

Выводные протоки предстательной железы открываются непосредственно в мочеиспускательный канал. Относительно ее функции есть мнение, что она выделяет секрет, который оказывает активизирующее действие на мужские половые клетки. Секрет железы составляет жидкую часть спермы, а гладкомышечные ее элементы обеспечивают акт семяизвержения.

Мочевой пузырь

Мочевой пузырь — полый орган вместимостью примерно 500—700 мл. Однако величина его, равно как и вместимость, может сильно колебаться в зависимости от индивидуальных особенностей организма. Когда мочевой пузырь пуст, он располагается сзади лобкового симфиза, когда же наполнен, отодвигается главным образом кверху, причем его верхушка поднимается выше верхнего края лобкового симфиза (см. рис. 214).

В мочевом пузыре различают дно, обращенное вниз и назад по направлению к прямой кишке (у мужчин) или влагалищу (у женщин), его верхнюю часть — верхушку и тело, составляющее среднюю часть. Мочевой пузырь покрыт брюшиной сверху и сзади. Спереди между мочевым пузырем и лобковым симфизом находится предпузырное пространство, заполненное рыхлой клетчаткой, позволяющей пузырю расширяться при наполнении.

Стенка мочевого пузыря помимо серозной оболочки (брюшины) состоит из мышечной и слизистой оболочек. Между ними в большей части стенки находится подслизистая основа. Мышечный слой построен из гладких мышечных клеток, которые в области выхода из мочевого пузыря мочеиспускательного канала располагаются циркулярными пучками, образуя его внутренний сфинктер. Слизистая оболочка имеет многочисленные складки, которые при наполнении мочевого пузыря сглаживаются. На внутренней поверхности дна мочевого пузыря имеется три отверстия: два мочеточниковых и внутреннее отверстие мочеиспускательного канала. Между ними участок стенки пузыря лишен подслизистой основы, и слизистая оболочка срастается непосредственно с мышечной. Он не имеет складок и носит название мочепузырного треугольника.

Из мочевого пузыря моча удаляется наружу по мочеиспускательному каналу. Он имеет выраженные половые отличия и поэтому рассматривается вместе с половыми органами.

ЖЕНСКИЕ ПОЛОВЫЕ ОРГАНЫ

К внутренним женским половым органам относятся яичники, маточные трубы, маты и влагалище, а к наружным – большие и малые половые губы и клитор (рис. 219).

Яичник является женской половой железой, в которой вырабатываются женские половые клетки – яйцеклетки. Это – парный орган. Яичники расположены в малом тазу по сторонам от матки, имеют овальную форму. Продольный размер их в среднем равен 3 см. своим передним краем яичник подвешен к заднему листку широкой связки матки при помощи небольшой складки брюшины – брижейки яичника. Кроме того, одним концом он прикреплен к телу матки посредством собственной связки яичника (рис. 220).

Внутреннее строение яичника варьирует в зависимости от возраста и функционального состояния организма. В яичнике взрослой женщины различают корковое и мозговое вещество.

В фиксации матки принимают участие связки, влагалище и посредством его — дно таза, а также соседние органы. По бокам от матки к стенкам малого таза идут образованные брюшиной широкие связки матки. Они состоят из двух листков брюшины — переднего и заднего, между которыми находится слой рыхлой соединительной ткани (так называемый параметрий), заключающий в себе артерии, вены, нервы и лимфатические сосуды. Несколько ниже маточных труб с каждой стороны от матки отходят круглые связки матки, представляющие собой плотный соединительнотканный тяж. Эти связки направляются к паховым каналам, проходят через них и заканчиваются в подкожной клетчатке больших половых губ. Несмотря на фиксирующий аппарат, матка является подвижным органом, легко смещающимся вперед, назад, в стороны и вверх.

Влагалище (vagina) представляет собой сплющенную в передне-заднем направлении трубку, имеющую длину в среднем 8—10 см (рис. 221).

В верхнем отделе влагалище срастается с шейкой матки, охватывая ее со всех сторон. Вследствие этого между влагалищной частью шейки и стенкой влагалища образуются углубления, обращенные кверху, именуемые сводами влагалища. Различают передний свод, задний (самый глубокий) и Два боковых.

Передняя стенка влагалища прилежит к дну мочевого пузыря и мочеиспускательному каналу, а задняя — к прямой кишке.

Нижний конец влагалища проходит через моче-половую диафрагму и открывается в преддверие влагалища. В нижнем отделе влагалища имеется складка слизистой оболочки — девственная плева, которая при первом совокуплении надрывается.

Стенка влагалища имеет толщину равную примерно 3 мм и состоит из трех оболочек: внутренней — слизистой, средней — мышечной и наружной — адвентициальной. Мышечная оболочка влагалища построена из гладкой мышечной ткани.

Большие половые губы представляют, собой две складки кожи, имеющие вид продольных валиков, которые ограничивают половую щель. Спереди и сзади они соединены при помощи спаек. Кожа наружной поверхности больших губ слегка пигментирована, покрыта волосами и содержит много сальных и потовых желез. В толще больших губ содержится скопление жировой клетчатки, в которой оканчиваются круглые связки матки.

Малые половые губы располагаются в промежутке между большими губами и представляют собой складки истонченной кожи розового цвета, имеющие сальные железы. Кпереди малые губы переходят в крайнюю плоть клитора.

Преддверие влагалища представляет собой щель, ограниченную малыми половыми губами (см. рис. 221). В глубине преддверия имеется отверстие влагалища а кпереди от него — наружное отверстие мочеиспускательного канала. Па внутренней поверхности малых губ открываются выводные протоки двух (правой и левой) желез преддверия, которые во время совокупления выделяют секрет, увлажняющий стенки влагалища.

Луковица преддверия по своему развитию соответствует губчатому телу мужского полового члена. В ней различают две доли (правую и левую), соединенные у переднего конца и расположенные по обе стороны преддверия влагалища в основании больших половых губ.

Клитор располагается позади передней спайки больших половых губ. Он состоит из двух пещеристых тел, которые соответствуют по своему развитию пещеристым телам мужского полового члена. В клиторе различают корень, тело, головку и крайнюю плоть.

Мочеиспускательный канал у женщин значительно короче, чем у мужчин (см. рис. 219). Его длина равна 3—3,5 см. Он не делится на участки и открывается в преддверии влагалища. В нем различают внутренний сфинктер (непроизвольный) в области внутреннего отверстия и наружный сфинктер (произвольный) в области мочеполовой диафрагмы. Мочеиспускательный каннах у женщин служит только для выведения мочи.

Маточные трубы, или яйцеводы, располагаются по бокам от матки в верхнем отделе ее широкой связки (см. рис. 220), имеют длину 10—12 см и служат для прохождения яйцеклетки из яичника в матку. Одним концом маточная труба открывается в матку, другой ее конец, направленный в сторону яичника, расширен и носит название воронки. Воронка маточной трубы имеет по краям бахромки, которые направляют движение яйцеклетки. Таким образом, полость брюшины у женщины (в отличие от мужской) не является замкнутой, а f. через маточные трубы, матку и влагалище сообщается с окружающей средой.

Стенка маточной трубы состоит из трех оболочек: слизистой, выстланной мерцательным эпителием; мышечной, имеющей круговой и продольный слои гладкой мышечной ткани, и серозной. Слизистая оболочка отличается выраженной складчатостью. Яйцеклетка, попадая в трубу, продвигается по ней в сторону матки благодаря перистальтическим сокращениям мышечной оболочки.

Матка представляет собой непарный полый орган грушевидной формы, в котором развивается плод в случае оплодотворения яйцеклетки. Располагается матка в малом тазу между мочевым пузырем и прямой кишкой (см. рис. 219). В ней различают: две поверхности — переднюю (пузырную) и заднюю (кишечную), верхнюю, утолщенную, часть — дно, среднюю часть — тело и нижнюю, суженную, часть — шейку.

Полость матки по форме приближается к равнобедренному треугольнику с вершиной, направленной вниз (см. рис. 220). На границе I между дном и телом в полость матки с обеих сторон открываются отверстия маточных труб. Книзу полость матки переходит в кана.1 шейки, длиной около 2,5—3 см, который открывается в полость влагалища отверстием матки. Тело матки образует с шейкой угол, открытый кпереди, — это нормальный физиологический изгиб матки.

Стенка матки состоит из трех оболочек: внутренней — слизистой, получившей название эндометрия, средней — мышечной (миометрия) и наружной (периметрия), представленной серозной оболочкой.

Слизистая оболочка матки играет важную роль, так как в ней происходит развитие оплодотворенной яйцеклетки. При удалении не-оплодотворенной яйцеклетки слизистая оболочка отторгается, кровеносные сосуды ее"-при этом разрываются, и изливающаяся из них кровь вместе с остатками слизистой оболочки удаляется через влагалище.

Мужской половой член (penis) — копулятивный (совокупительный) орган. Внутри него проходит мочеиспускательный канал, который у мужчин одновременно служит для выделения мочи и для выбрасывания семени.

В мужском половом члене различают корень, тело и головку (см. рис. 217). Тело члена имеет две поверхности: верхнюю, более широкую, именуемую

спинкой, и нижнюю, более узкую, уретральную, со стороны которой находится мочеиспускательный канал. Форма головки несколько конусовидная. На ней находится наружное отверстие мочеиспускательного канала в виде продольно расположенной щели. Сзади от головки имеется суженное место — шейка. В области головки кожа полового члена образует складку, носящую название крайней плоти.

Половой член образован двумя пещеристыми телами и одним губчатым телом, которое окружает мочеиспускательный канал. Губчатое и пещеристые тела покрыты общей фасцией и кожей. Кроме того, каждое тело имеет собственную белочную оболочку, от которой внутрь него отходят перекладины, отграничивающие друг от друга небольшие полости, выстланные эндотелием. Во время эрекции эти полости заполняются кровью. В зависимости от степени их наполнения плотность полового члена и его величина изменяются. Губчатое тело имеет расширения, из которых одно образует головку члена, а другое, в области корня, — его луковичную часть. Половой член прикрепляется к лобковому симфизу при помощи связки. Другая связка идет от белой линии живота и охватывает пещеристые тела с боков.

Мочеиспускательный канал имеет длину около 18 см и подразделяется на три части: предстательную, перепончатую и губчатую (см. рис. 217).

ПРОМЕЖНОСТЬ

Промежность (perineum) в широком смысле слова — комплекс мягких образований, расположенных между лобковыми костями спереди, седалищными буграми с боков и верхушкой копчика сзади, i Пространство это занято мышцами и фасциями, образующими дно таза.

Промежность условно делят на два отдела, границей между которыми служит линия, соединяющая седалищные бугры. Передний отдел получил название мочеполовой диафрагмы, а задний — диафрагмы таза (рис. 222, 223).

Через мочеполовую диафрагму у мужчин проходит только мочеиспускательный канал, а у женщин помимо него еще влагалище. Основу мочеполовой диафрагмы составляет глубокая поперечная мышца промежности. Эта мышца, расположенная между костями лобковой дуги, с обеих сторон покрыта фасцией, волокна мышцы имеют преимущественно поперечное направление. Часть мышечных волокон в том месте, где через мочеполовую диафрагму проходит мочеиспускательный канал, приобретают круговое направление и именуются наружным сфинктером мочеиспускательного канала (произвольным). У женщин волокна сфинктера мочеиспускательного канала охватывают также влагалище, оканчиваясь позади него в сухожильном центре промежности.

В области мочеполовой диафрагмы различают еще мышцы, связанные с пещеристыми и губчатыми телами.

Через диафрагму таза проходит конечный участок прямой кишки. Здесь расположен наружный сфинктер заднего Прохода. Наиболее крупной мышцей диафрагмы таза является мышца, поднимающая задний проход. Она начинается от стенок малого таза и, направляясь | кзади и книзу, охватывает прямую кишку, вплетаясь в наружный сфинктер заднего прохода. Эта мышца напоминает воронку, которая суживается книзу. Снаружи и снутри она покрыта фасциями. Ее функция заключается преимущесгввнно в удержании внутренних органов, расположенных в малом тазу.

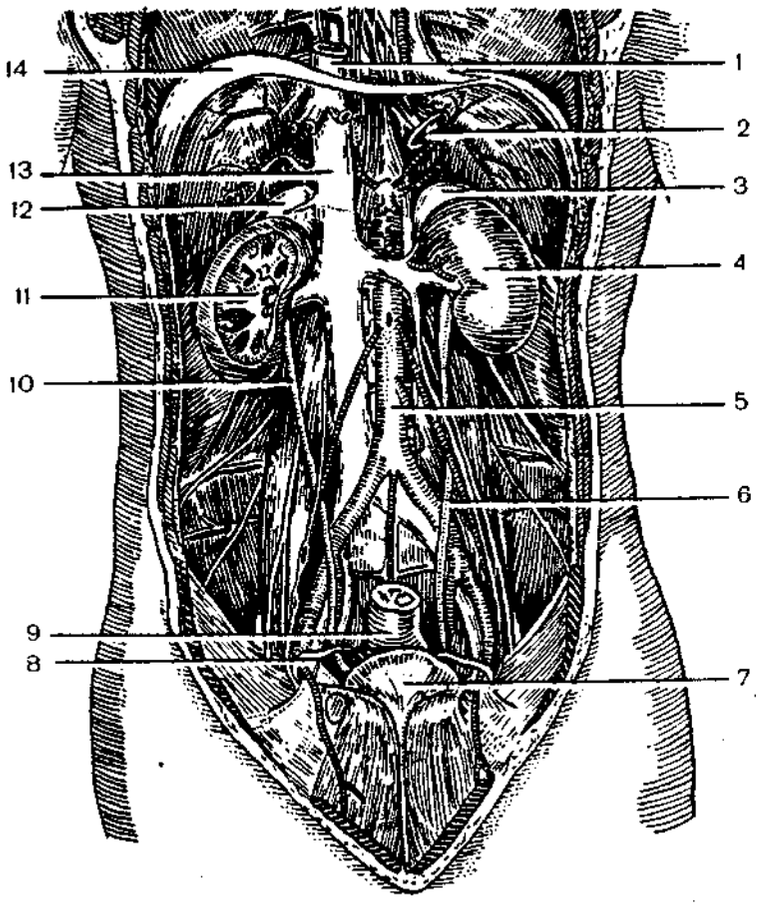

Рис. 214.

Положение мочевых органов в брюшной полости:

1, 13 — нижняя полая в.; *2* — пищевод; *3* — левый надпочечник; *4* — левая почка; *5* — брюшная а.; *6* — левый мочеточник; *7* — мочевой пузырь; *8* — правый семявыносящий проток; *9* — прямая кишка; *10* — правый мочеточник; *11* — правая почка; *12* — правый надпочечник; *14* — диафрагма

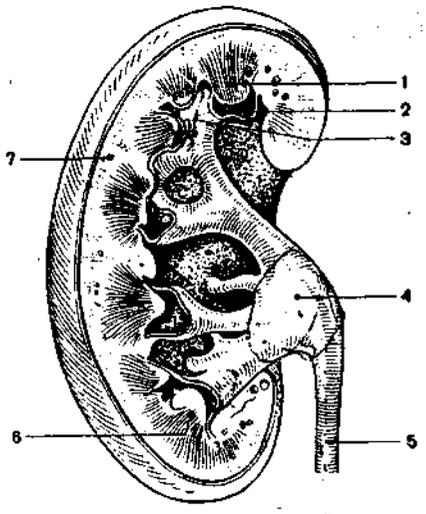

Рис. 215.

Фронтальный разрез почки:

1, 6 — почечные пирамиды; *2* — малая почечная чашка; *3* — большая почечная чашка; *4* — почечная лоханка; *5* — мочеточник; *7* — корковое вещество почки

Рис. 216.

Строение почки (схема):

А — Схема строения нефрона и расположения сосудов в почке:
1 — звездчатая в.; *2* — клубочки капилляров; *3* — междольковая в., *4* — междольковая а., *5* — дугообразная в.; *6* — дугообразная в.; *7* — междолевая в.; *8* — междолевая а.; *9* — прямая а.; *10* — прямая в.; *11* — сосочек пирамиды; *12* — отверстия сосочка; *13* — собирательная почечная трубочка; *14* — петля нефрона; *15* — проксимальный извитой мочевой каналец; *16* — почечное тельце; *17* — дистальный извитой мочевой каналец; *18* — выносящий сосуд; *19* — приносящий сосуд; *20* — капсула клубочка.
Б — Схема строения почечного тельца:
1 — наружный листок капсулы; *2* — полость капсулы; *3* — внутренний листок капсулы (подоциты); *4* — капиллярный клубочек; *5* — начало проксимального извитого мочевого канальца; *6* — приносящая артериола; *7* — выносящая артериола. Стрелками обозначено направление движения крови.

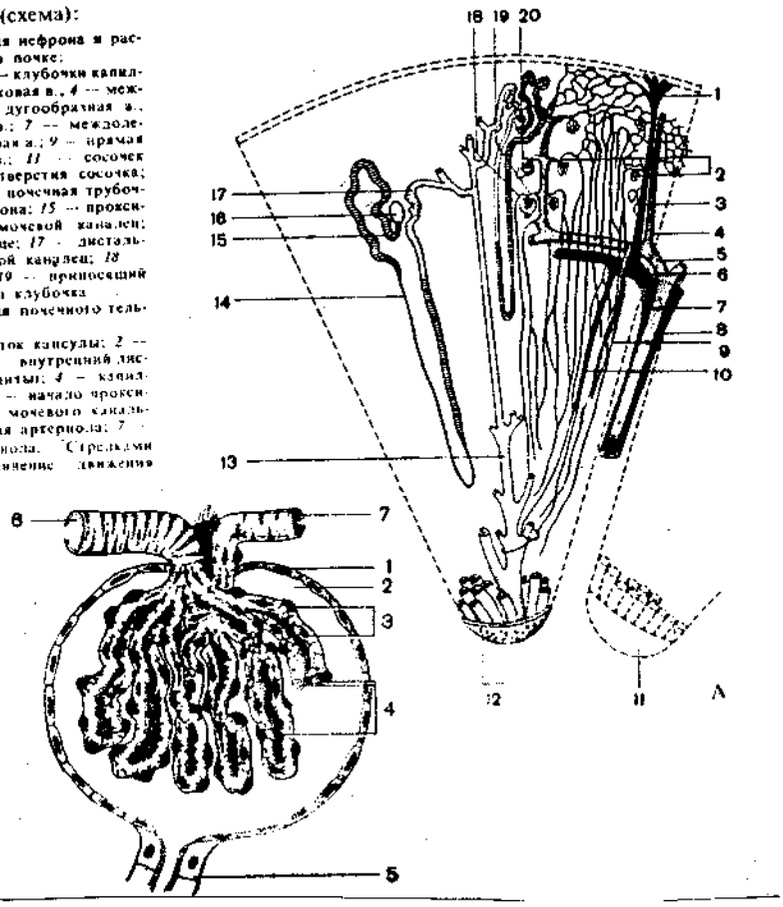

Рис. 217.

Мужские половые органы:

1 — брюшина, покрывающая стенку мочевого пузыря; *2* — симфиз; *3* — предстательная железа; *4* — губчатая часть мочеиспускательного канала; *5* — губчатое тело полового члена; *6* — пещеристое тело полового члена; *7* — головка полового члена; *8* — крайняя плоть; *9* — наружное отверстие мочеиспускательного канала; *10* — мошонка; *11* — яичко; *12* — придаток яичка; *13* — луковица полового члена; *14* — бульбо-уретральная железа; *15* — предстательная железа; *16* — семявыбрасывающий проток; *17* — семяносный проток; *18* — семенной пузырек; *19* — полость мочевого пузыря.

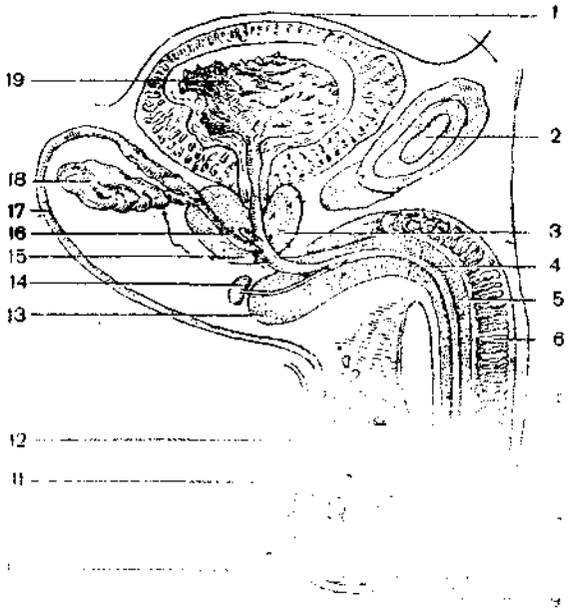

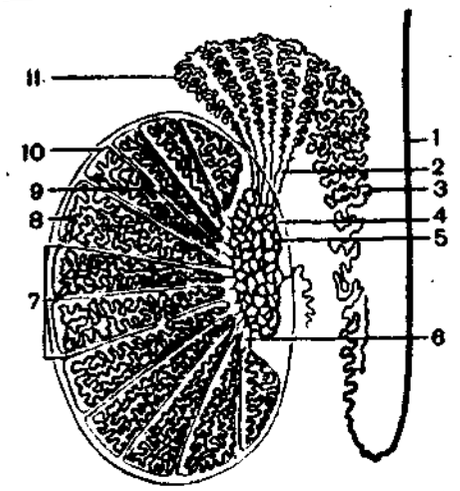

Рис. 218.

Схематическое строение семенных канальцев и выводных протоков в яичке и его придатке:

1 — семявыносящий проток; *2* — выносящие канальцы; *3* — проток придатка; *4* — средостение яичка; *5* — сеть яичка; *6* — прямые семенные канальцы; *7* — перегородки яичка; *8* — извитые семенные канальцы; *9* — сообщения между семенными канальцами долек; *10* — белочная оболочка; *11* — долька придатка яичка

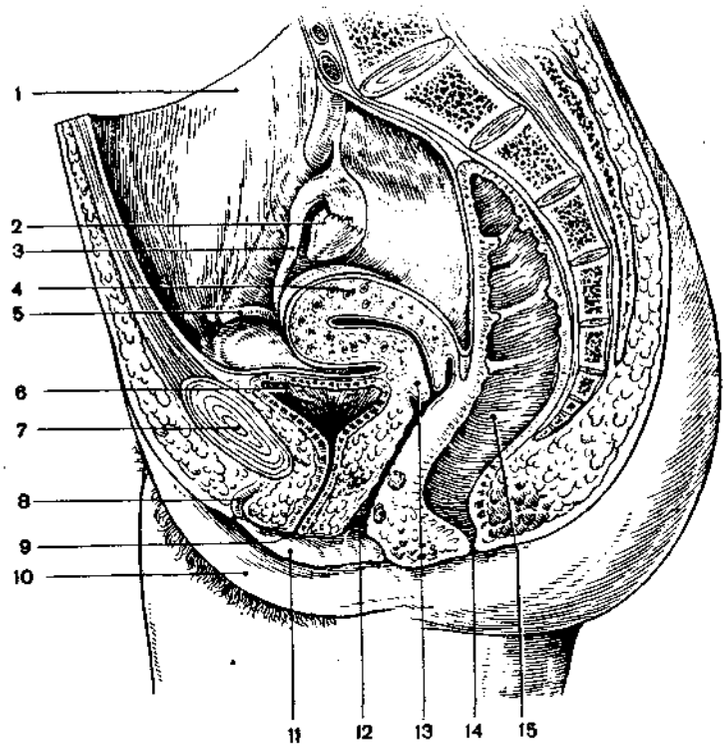

Рис. 219.

Срединный сагиттальный разрез женского таза:

1 — париетальная брюшина передней брюшной стенки; *2* — яичник; *3* — маточная труба; *4* — матка; *5* — круглая связка матки; *6* — мочевой пузырь; *7* — симфиз; *8* — клитор; *9* — наружное отверстие мочеиспускательного канала; *10* — большая половая губа; *11* — малая половая губа; *12* — влагалище; *13* — шейка матки; *14* — задний проход; *15* — прямая кишка

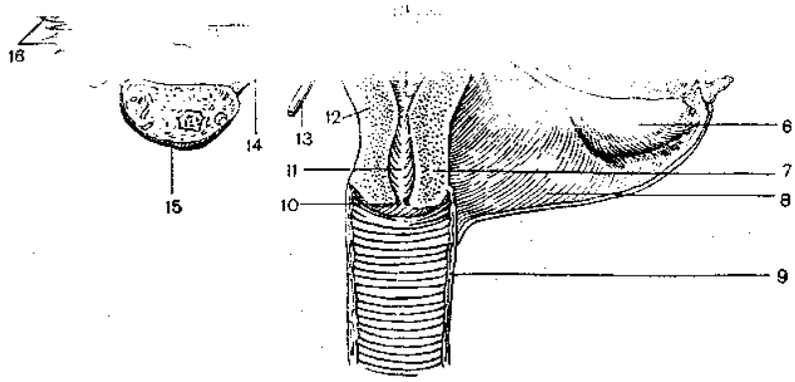

Рис. 220.

Внутренние женские половые органы (вид сзади; матка, влагалище и левый яичник во фронтальном разрезе:

1 — дно матки; *2* — полость матки; *3*, *14* — собственная связка яичника; *4* — маточная труба; *5*, *16* — воронка и бахромки маточной трубы; *6*, *15* — яичник; *7* — шейка матки; *8* — широкая связка матки; *9* — влагалище; *10* — отверстие матки; *11* — канал шейки; *12* — тело матки; *13* — круглая связка матки

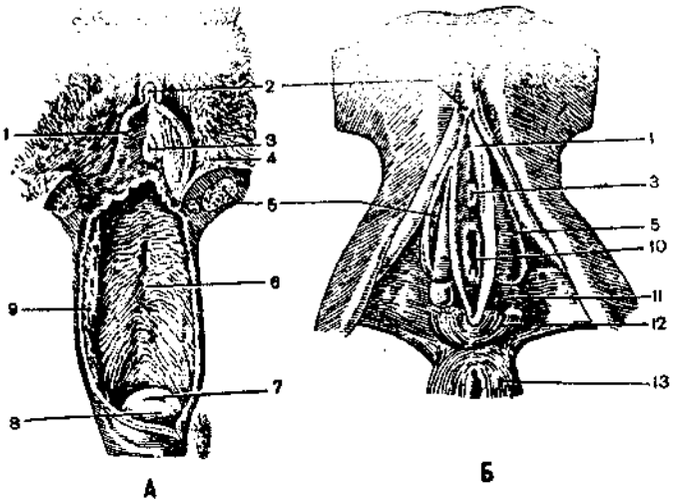

Рис. 221.

А — влагалище и наружные половые органы рожавшей женщины (задняя стенка влагалища вскрыта), *Б* — пещеристые тела женской промежности и большие железы преддверия:

1 — малая половая губа; *2* — головка клитора; *3* — наружное отверстие мочеиспускательного канала; *4* — большая половая губа; *5* — луковица преддверия; *6* — складки слизистой оболочки на передней стенке влагалища; *7* — отверстие матки; *8* — шейка матки; *9* — слизистая оболочка влагалища; *10* — вход во влагалище; *11* — бульбо-уретральная железа; *12* — луковично-губчатая м.; *13* — наружный сфинктер заднего прохода

...ница (вид снизу):

1 — головка полового члена; *2* — тело полового члена; *3* — седалищно-пещеристая м.; *4* — луковично-губчатая м.; *5* — моче-половая диафрагма; *6* — поперечная м. промежности; *7* — м., поднимающая задний проход; *8* — наружный сфинктер заднего прохода; *9* — большая ягодичная м.; *10* — седалищный бугор; *11* — семяизвергающий проток

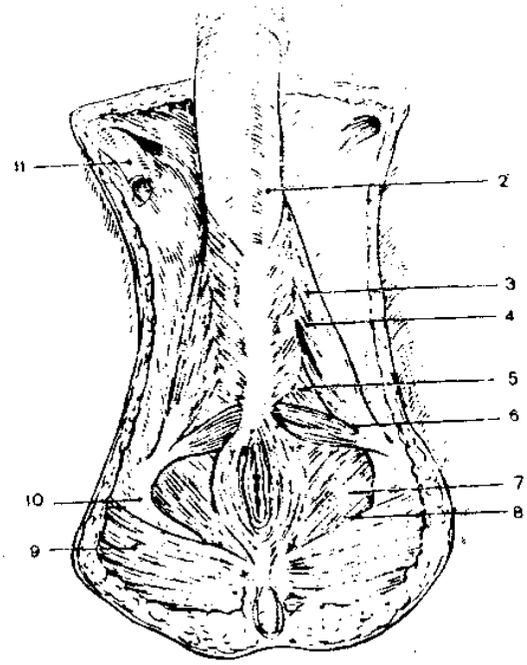

Рис. 223.

Мышцы промежности женщины (вид снизу):

1 — клитор; *2* — наружное отверстие мочеиспускательного канала; *3* — фасция промежности; *4* — отверстие влагалища; *5* — луковично-губчатая м.; *6* — м., поднимающая задний проход; *7, 8* — наружный сфинктер заднего прохода; *9* — большая ягодичная м.; *10* — задний проход; *11* — поперечная м. промежности; *12* — седалищно-пещеристая м.

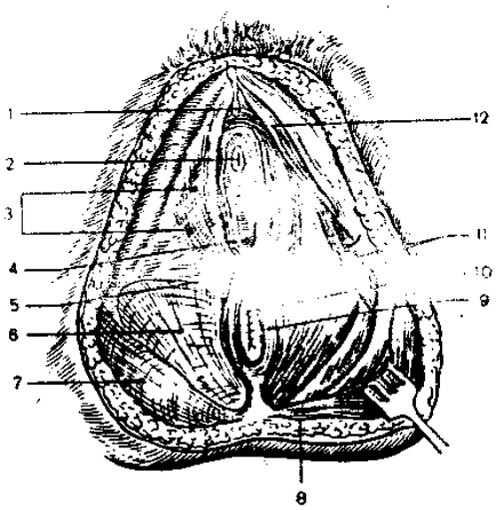

Лекция 19-20. Органы чувств. Сенсорные системы.

ОРГАНЫ ЧУВСТВ в самом широком смысле, как это понимал И.П. Павлов, являются анализаторами, которые представляют собой сложные системы, обеспечивающие восприятие и анализ раздражений.

Все многообразие раздражений воспринимается с помощью специальных приборов – рецепторов, которые обладают избирательной чувствительностью к различным раздражителям. Как уже отмечалось, среди них различают: интерорецепторы, воспринимающие раздражения из внешней среды; проприорецепторы, воспринимающие раздражения, возникающие в мышцах и суставах; экстерорецепторы, воспринимающие раздражения из внешней среды. Последние способны дифференцированно воспринимать болевые, тактильные (осязательные), температурные, вибрационные, химические, звуковые и световые раздражения.

Все анализаторы имеют принципиально общий план строения. В них выделяют: ПЕРИФЕРИЧЕСКУЮ ЧАСТЬ, которая непосредственно воспринимает раздражение, т.е. преобразовывает специфическую энергию раздражения в нервный импульс; ПРОМЕЖУТОЧНУЮ ЧАСТЬ, состоящую из проводящих путей и подкорковых центров, которая обеспечивает передачу нервного возбуждения в кору мозга, и ЦЕНТРАЛЬНУЮ ЧАСТЬ – корковые концы анализаторов, где происходит высший анализ ощущений.

В настоящее время органы чувств или анализаторы, нередко называют сенсорными системами, вкладывая в это понятие то же содержание. Следует иметь в виду, что сенсорные системы играют чрезвычайно важную роль в спортивной практике. Благодаря им спортсмен ориентируется в окружающей среде, что позволяет ему лучше координировать двигательную деятельность. При выполнении физических упражнений одновременно функционирует несколько сенсорных систем. Регулярная физическая тренировка способствует улучшению их функций. С другой стороны, состояние сенсорных систем может служить показателем уровня тренированности спортсмена, а также степени его утомления.

Наряду с широкой трактовкой понятия органов чувств как анализаторов или сенсорных систем существует более узкое его определение. В отличие от рецепторов общих видов чувствительности, таких как мышечно-суставная, температурная, тактильная, болевая и др., которые диффузно разбросаны по всему телу человека, органы чувств представляют собой сконцентрированные в одном месте высокоспециализированные образования, предназначенные для восприятия зрительных, слуховых, вестибулярных, обонятельных и вкусовых раздражений. Все органы чувств (в узком смысле этого слова) расположены в области головы и являются периферическими отделами соответствующих анализаторов. К органам чувств относятся: орган зрения .преддверно-улитковый орган (орган слуха и равновесия), орган обоняния и орган вкуса.

Орган зрения.

Орган зрения, или глаз, состоит из глазного яблока, зрительного нерва и вспомогательного аппарата, к которому относятся мышцы глаза, фасции, веки с ресницами, слезный аппарат, сосуды и нервы (рис.320). Орган зрения помещается в глазнице, представляющей собой полость, образованную костями лица мозгового черепа.

Глазное яблоко имеет шаровидную форму, спереди выпуклость его более выражена. В нем различают передний и задний полюса; прямая линия, соединяющая их, называется осью глазного яблока (рис. 321). Глазное яблоко состоит из капсулы, которая окружает его снаружи, и ядра. Капсула построена их трех оболочек: наружной – фиброзной, средней – сосудистой и внутренней – сетчатки. В состав ядра входят проводящие и преломляющие свет среды: водянистая влага, хрусталик и стекловидное тело.

В наружной, или фиброзной, оболочке глазного яблока различают два отдела: роговицу и склеру.

Роговица составляет передний, более выпуклый, отдел фиброзной оболочки. Она прозрачна, состоит из плотной соединительной ткани, что позволяет ей переносить без всякого вреда такие сопротивления, как давление воды при плавании. Роговица благодаря ее прозрачности и значительной кривизне является одной из преломляющих сред для световых лучей, попадающих в глаз.

Склера – это задний, большой по размерам отдел фиброзной оболочки. Склера непрозрачна и цветом напоминает вареный белок, отсюда ее второе название – белочная оболочка. Спереди склера переходит в роговицу, а сзади имеет отверстие для зрительного нерва.

Средняя, или сосудистая, оболочка глазного яблока содержит большое количество сосудов и пигмент. В ней принято различать три части: собственно сосудистую оболочку, ресничное тело и радужку.

Собственно сосудистая оболочка прилежит к внутренней поверхности склеры и покрывает заднюю, большую часть глазного яблока. В ней содержится значительное количество кровеносных сосудов.

Ресничное тело расположено в виде кольца в области перехода склеры в роговицу. Оно содержит гладкие мышечные клетки, причем циркулярно расположенные из них суживают зрачок и называются сфинктером зрачка, а радиально расположенные расширяют зрачок и называются дилататором зрачка. Размеры зрачка изменяются в зависимости от количества поступающего в глаз света: чем больше света, тем зрачок меньше, и наоборот. Таким образом, радужка играет в глазном яблоке примерно такую же роль, как диафрагма в фотоаппарате. Поверхность радужки покрыта особым красящим веществом – пигментом, который обусловливает цвет глаз.

Внутренняя оболочка глазного яблока, или сетчатка, является наиболее важной из оболочек глаза, так как в ней происходит восприятие зрительных раздражений. Она непосредственно связана со зрительным нервом.

Задняя часть сетчатки имеет сложное строение. Именно здесь расположены периферические отделы зрительного анализатора: свето- и цветочувствительные элементы (фоторецепторные клетки) – палочки и колбочки. Поэтому задний отдел сетчатки называют ее зрительной частью. Местом наибольшей чувствительностьи сетчатки является ее центральная ямка, в области которой сконцентрирована большая часть фоторецепторных клеток.

Все образования, составляющие ядро глазного яблока (хрусталик, водянистая влага, которая заполняет переднюю и заднюю камеры глазного яблока, и стекловидное тело), в норме совершенно прозрачны и обладают способностью преломлять свет. Поэтому их, как и роговицу, относят к преломляющим средам глаза. Благодаря преломлению лучи света фокусируются в наиболее чувствительной зоне сетчатки – в центральной ямке.

Хрусталик имеет вид двуяковыпуклого тела. своей передней поверхностью он прилежит к радужке. А кзади от нее находится стекловидное тело. Посредством тонких прочных нитей хрусталик связан с ресничной мышцей, расположенной циркулярно в цилиарном теле. Благодаря сокращению или расслаблению ресничной мышцы хрусталик изменяет свою кривизну. Так, при рассматривании близко расположенных предметов он становится более выпуклым и его преломляющая способность увеличивается; при рассматривании удаленного предмета он, наоборот, уплощается. Это приспосабливание глаза к наилучшему видению на близком и далеком расстояниях носит название аккомодации.

Передняя камера глаза спереди ограничена роговицей, а сзади – передней стороной радужки (в область зрачка) передней поверхностью хрусталика. Задняя камера глаза расположена между радужкой и хрусталиком. Она имеет вид щели, идущей по кругу. Обе камеры заполнены прозрачной жидкостью – водянистой влагой.

Стекловидное тело имеет форму шара и составляет наибольшую часть ядра глазного яблока. Оно состоит из светлого, прозрачного студенистого вещества. Стекловидное тело непосредственно прилежит к внутренней поверхности сетчатки.

Зрительный нерв является проводящим путем зрительного анализатора. Фоторецепторные клетки (палочки и колбочки) находятся в самом глубоком слое сетчатки, там, где она соприкасается с сосудистой оболочкой. Непосредственно с фоторецепторными клетками контактируют биполярные нервные клетки, расположенные в другом слое сетчатки. Они передают нервное возбуждение на

ганглионарные невроны, а также лежащие в сетчатке. Длинные отростки ганглионарных невронов собираются в единый ствол, который по выходе из глазного яблока называется зрительным нервом.

Зрительный нерв проникает в полость черепа через зрительный канал. Кпереди от турецкого седла нервные волокна правого и левого зрительный нервов частично перекрещиваются. После перекреста образуются зрительные тракты. Перекрещиваются лишь те нервные волокна, которые идут от медиальных половин сетчатки. В результате в зрительных трактах идут нервные волокна, проводящие раздражение от одновременных половин сетчатки обоих глаз: правый зрительный тракт проводит раздражения от правых половин сетчатки, а левый тракт – от левых.

В составе зрительных трактов нервные волокна достигают подкорковых центров зрения (латерального коленчатого тела, подушки таламуса и верхнего холмика пластинки крыши среднего мозга). Здесь они переключаются на соответствующие проводящие пути.

Отростки невронов, расположенных в латеральном коленчатом теле и в подушке таламуса, достигают коры мозга в затылочной доле, где в области шпорной борозды находится корковый конец зрительного анализатора (корковый центр зрения).

К вспомогательному аппарату глаза относится ряд образований, обеспечивающих подвижность глазного яблока и сохраняющих прозрачность роговицы.

Подвижность глазного яблока обеспечивают шесть поперечнополосатых мышц (верхняя, нижняя, медиальная и латеральная прямые мышцы и верхняя и нижняя косые мышцы). Большинство из них начинается от общего сухожильного кольца, расположенного в глубине глазницы, и прекращается к фиброзной оболочке глазного яблока. Благодаря сочетанному действию этих мышц глазное яблоко может вращаться вокруг любой оси, проходящей через его центр, в результате чего увеличивается поле зрения.

Глазное яблоко вместе с мышцами окружено фасцией и отдельно от костных стенок глазницы значительным количеством жировой клетчатки.

Слезный аппарат увлажняет роговицу. Он состоит из слезной железы и слезовыводящих путей. Слезная железа расположена в латеральном верхнем углу глазницы. Она постоянно выделяет слезную жидкость в щелевидное пространство между верхним веком и глазным яблоком. Слезная жидкость при мигании увлажняет роговицу, предохраняя ее от высыхания, и смывает попавшие на нее пылевые частицы.

Слезовыводящие пути начинаются слезными точками. Расположенными на веках в области медиального угла глаза. Ими открываются слезные канальцы по которым слеза оттекает в слезный мешок, а затем через носо-слезный проток в носовую полость.

Спереди от глазного яблока расположены веки, которые защищают глаз и полностью закрывают его при смыкании.

Орган слуха и равновесия.

Периферические части слухового анализатора и органа равновесия имеют общее происхождение и располагаются в одном месте – в пирамиде височной кости. Поэтому у них есть общее название – преддверно-улитковый орган.

Орган слуха воспринимает звуковые колебания. Он состоит из трех отделов: наружного уха, среднего уха и внутреннего уха.

Орган равновесия воспринимает колебания, возникающие в результате изменения положения тела и особенно головы. Он расположен во внутреннем ухе.

Наружное ухо представлено ушной раковиной и наружным слуховым проходом. Ушная раковина построена из эластического хряща. Покрытого снаружи кожей. Наружный слуховой проход имеет два отдела – хрящевой и костный. Ход его не прямолинеен с двумя изгибами. Просвет прохода покрыт видоизмененной кожей. Содержащей большое количество серных и сальных желез. От полости среднего уха наружный слуховой проход отделен плотной фиброзной мембраной. Которая называется барабанной перепонкой.

Среднее ухо включает барабанную полость, в которой находятся слуховые косточки, а также ячейки сосцевидного отростка височной кости, и слуховую трубу.

Барабанная полость объемом около 1 см^3 расположена в толще височной кости между внутренним ухом и наружным слуховым проходом, от которого отделена барабанной перепонкой. Сзади от барабанной полости лежат ячейки сосцевидного отростка височной кости, а впереди – слуховая труба, сообщающая барабанную полость с глоткой. Крыша барабанной полости обращена в полость черепа и прилежит к головному мозгу, а дном ее является яремная ямка височной кости, где расположена яремная вена.

В барабанной полости помещаются три слуховые косточки: молоточек, наковальня и стремя, соединенные между собой суставами (рис 325). Молоточек одним своим концом связан с барабанной перепонкой .стремя закрывает расположенное на внутренней стенке полости отверстие овальной формы – окно улитки, которое ведет во внутреннее ухо. Слуховые косточки передают колебания барабанной перепонки, вызванные звуковыми волнами, во внутреннее ухо.

Слуховая труба представляет собой канал, сообщающий барабанную полость с глоткой. Благодаря этому давление воздуха в барабанной полости всегда равно атмосферному и создаются необходимые условия для колебания барабанной перепонки.

Внутреннее ухо, где располагаются периферические части слухового анализатора и органа равновесия. Устроено наиболее сложно. Оно состоит из костного лабиринта, внутри которого помещен перепончатый лабиринт (рис 326). Внутреннее ухо расположено в толще пирамиды височной кости, кнутри от барабанной полости.

В костном лабиринте имеются три отдела6 улитка, расположенная сперди, в которую заключен орган слуха; преддверие и костные полукружные каналы, расположенные сзади, в которых находится орган равновесия.

Улитка представляет собой спиральный костный канал, имеющий два с половиной завитка. От стержня, вокруг которого проходит этот канал, в просвет последнего отходит костная спиральная пластинка. Свободным концом спиральный ход улитки открывается в преддверие.

Преддверие представляет собой небольшую костную полость, имеющую на наружной стенке два отверстия: окно улитки, закрытое стременем, и окно преддверия, затянутое тонкой мембраной.

Костные полукружные каналы расположены в трех взаимно перпендикулярных плоскостях (горизонтальной, фронтальной и сагитальной). Эти каналы открываются в преддверие своими ножками, три из которых имеют расширения – ампулы.

Перепончатый лабиринт расположен внутри костного лабиринта и отделен от него щелевидным пространством, которое заполнено жидкостью – перелимфой. Внутри перепончатого лабиринта находится эндолимфа.

Перепончатый лабиринт состоит из улиткового протока, расположенного в костном канале улитки; полукружных протоков, лежащих в соответствующих костных полукружных каналах; сферического и эластического мешочков, находящихся в преддверии и сообщающихся между собой с помощью протоков.

Звуковые колебания посредством барабанной перепонки и слуховых косточек преобразуются в колебания перелимфы и эдолимфы. Движения перелимфы и эндолимфы передаются нижней стенке улиткового протока, в которой расположены рецепторные клетки, воспринимающие эти колебания (рис. 327)

Рецепторные клетки органа равновесия расположены в мешочках перепончатого лабиринта и в ампулах полукружных каналов. Клетки, находящиеся в мешочках перепончатого лабиринта, устроены таким образом, что при изменении положения головы меняется степень натяжения их чувствительных волосков, о чем передаются сигналы в нрвную систему. Чувствительные волоски клеток, расположенных в ампулах полукружных протоков, отклоняются в ту или иную сторону в результате колебаний эндолимфы, возникающих при движении тела.

Проводящий путь слухового анализатора (рис. 328). Рецепторные клетки, воспринимающие слуховые колебания, расположены в улитковом протоке. Их раздражение передается на чувствительные невроны спирального узла, лежащего в тоще пирамиды височной кости. Центральные отростки чувствительных невронов в составе преддверно-улиткового нерва (VII пара черепных нервов)

достигают моста, где заканчиваются на слуховых ядрах. Отростки вторых невронов, тела которых лежат в слуховых ядрах моста, достигают подкорковых слуховых центров (нижнего холмика пластинки крыши среднего мозга и медиального коленчатого тела). От подкорковых слуховых центров, где расположены третьи невроны слухового проводящего пути, начинаются нервные волокна, проводящие слуховые раздражения в кору мозга. Корковый конец слухового анализатора (корковый центр слуха), как уже говорилось, находится в височной доле каждого полушария.

Проводящий путь органа равновесия. Раздражение рецепторных клеток, расположенных в полукружных каналах и мешочках перепончатого лабиринта, передаются на чувствительные невроны, лежащие в толще пирамиды височной кости. Центральные отростки чувствительных невронов в составе преддверно-улиткового нерва достигают моста, где заканчиваются на преддверных ядрах. От этих ядер раздражение передается в основном в кору мозжечка.

Орган обоняния и орган вкуса.

Орган обоняния и орган вкуса относятся к группе анализаторов, воспринимающих химические раздражения, вызываемые различными веществами. Периферическая часть обонятельного анализатора, его рецепторный отдел, расположен в слизистой оболочке носа, выстилающей верхнюю носовую раковину и прилежащую к ней часть носовой перегородки. Раздражение обонятельных клеток передается в головной мозг по обонятельным нервам, которые составляют 1 пару черепных нервов.

Рецепторные клетки органа вкуса расположены во вкусовых луковицах, находящихся в желобовидных и грибовидных сосочках языка. Вкусовые раздражения поступают в головной мозг по нервным волокнам лицевого нерва.

Рис. 320.
Сагиттальный разрез глазницы и глазного яблока:

1 — стенка глазницы; *2* — верхнее и нижнее веки; *3* — ресницы; *4* — ядро глазного яблока; *5* — нижняя прямая м. глазного яблока; *6* — капсула глазного яблока; *7* — зрительный н.; *8* — верхняя прямая м. глазного яблока; *9* — сосуды глазницы

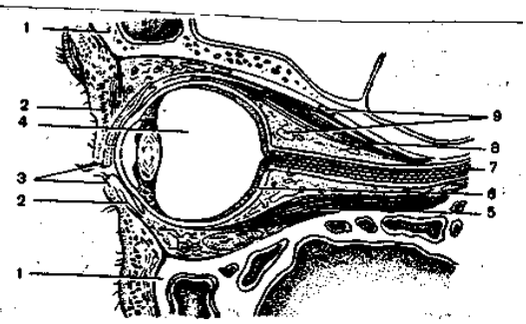

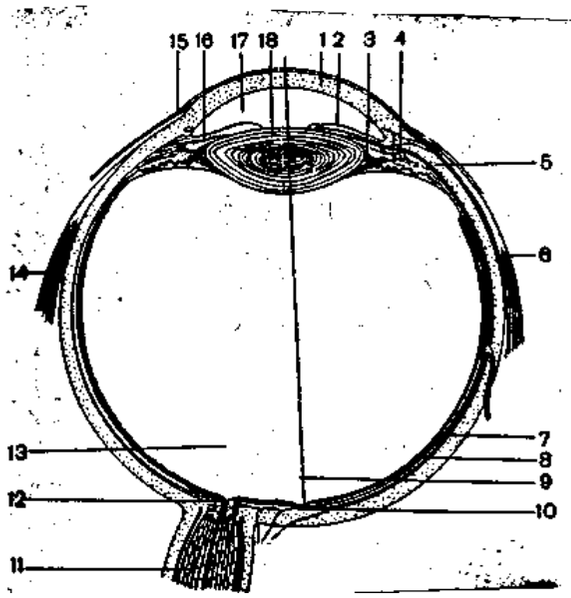

Рис. 321.
Схематическое строение глазного яблока (правого):

1 — роговица; *2* — радужка; *3* — ресничная связка; *4* — ресничное тело; *5* — склера; *6* — латеральная прямая м.; *7* — собственно сосудистая оболочка; *8* — сетчатка; *9* — зрительная ось глаза; *10* — центральная ямка на желтом пятне; *11* — зрительный н.; *12* — диск зрительного н.; *13* — стекловидное тело; *14* — медиальная прямая м.; *15* — конъюнктива глаза; *16* — задняя камера глаза; *17* — передняя камера глаза; *18* — хрусталик

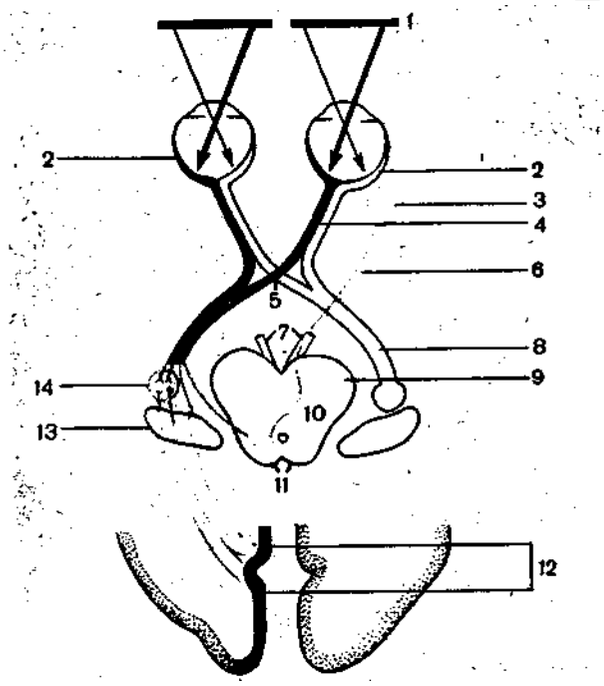

Рис. 322.
Проводящий путь зрительного анализатора:

1 — поле зрения; *2* — сетчатка глаза; *3* — ресничный узел и идущие от него постганглионарные волокна к сфинктеру зрачка; *4* — зрительный н.; *5* — перекрест зрительных н.н.; *6* — преганглионарные парасимпатические волокна; *7* — глазодвигательный н.; *8* — зрительный тракт; *9* — ножка мозга; *10* — добавочное ядро глазодвигательного н.; *11* — верхние холмики пластинки крыши среднего мозга; *12* — корковый центр зрения (шпорная борозда); *13* — подушка таламуса; *14* — латеральное коленчатое тело

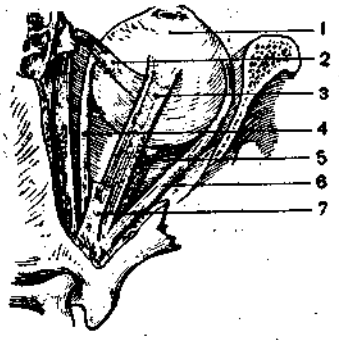

Рис. 323.
Мышцы глазного яблока:

1 — глазное яблоко (правое); *2* — верхняя косая м.; *3* — верхняя прямая м.; *4* — медиальная прямая м.; *5* — нижняя прямая м.; *6* — латеральная прямая м.; *7* — м., поднимающая верхнее веко

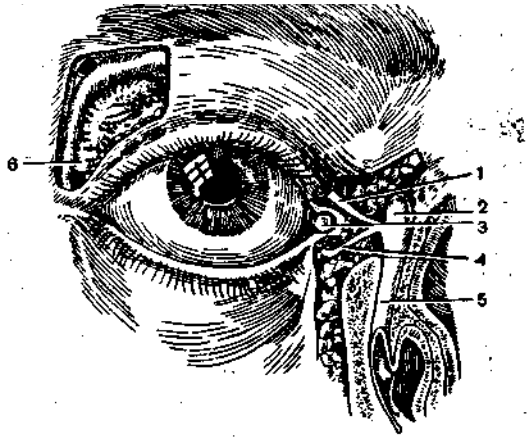

Рис. 324.
Слезный аппарат глаза:

1 — верхний слезный каналец; *2* — слезный мешок; *3* — слезный сосочек; *4* — нижний слезный каналец; *5* — носо-слезный проток; *6* — слезная железа

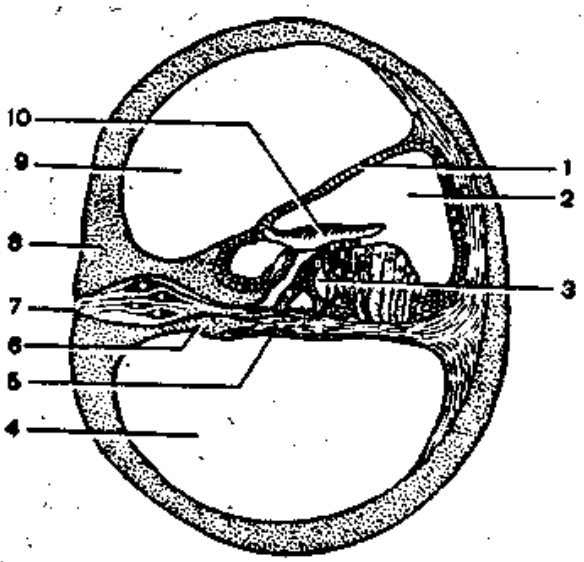

Рис. 327.
Поперечный разрез через ход улитки:

1 — преддверная стенка улиткового протока (преддверная мембрана); *2* — улитковый проток; *3* — спиральный орган; *4* — барабанная лестница; *5* — барабанная стенка улиткового протока (спиральная мембрана); *6* — костная спиральная пластинка; *7* — улитковый н.; *8* — костная стенка улитки; *9* — лестница преддверия; *10* — покровная мембрана

Рис. 326.
Схема строения костного и перепончатого лабиринтов:

1 — эллиптический мешочек; *2* — сферический мешочек; *3* — костное вещество пирамиды; *4* — улитка; *5* — барабанная полость; *6* — стремя, закрывающее окно улитки; *7* — окно преддверия, закрытое вторичной барабанной перепонкой; *8* — преддверие; *9* — латеральный полукружный проток; *10* — задний полукружный проток; *11* — верхний полукружный проток; *12* — ампулы полукружных протоков

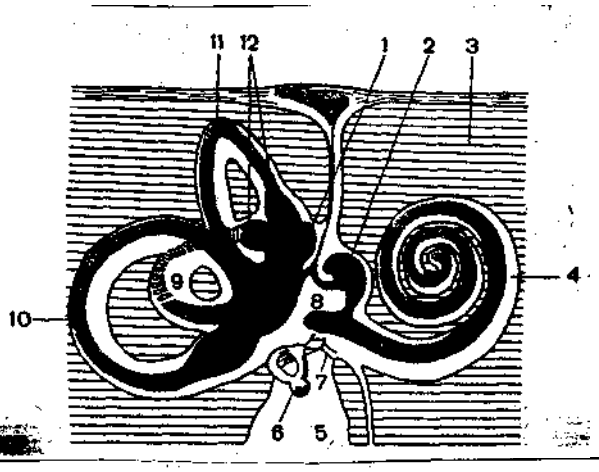

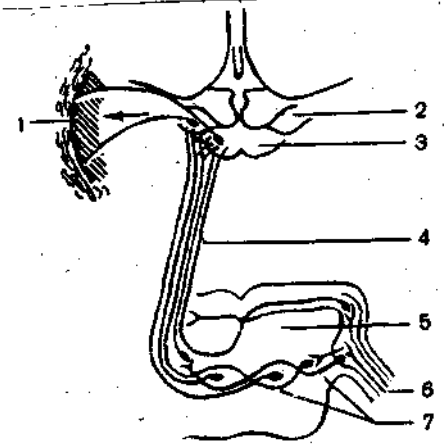

Рис. 328.
Проводящий путь слухового анализатора:

1 — корковый центр слуха (кора верхней височной извилины); *2* — медиальное коленчатое тело; *3* — нижний холмик пластинки крыши среднего мозга; *4* — слуховой проводящий путь; *5* — мост; *6* — улитковый н.; *7* — ядра улиткового н.

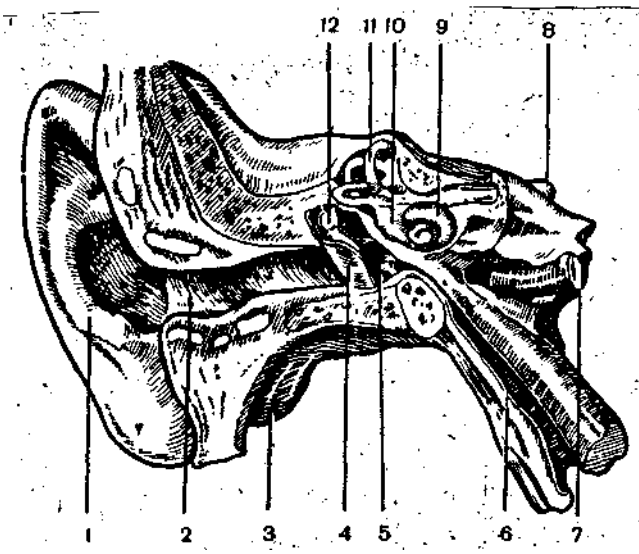

Рис. 325.